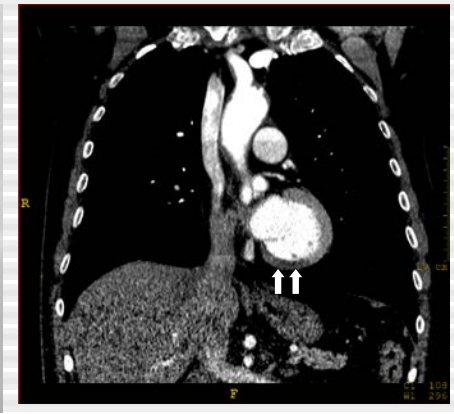
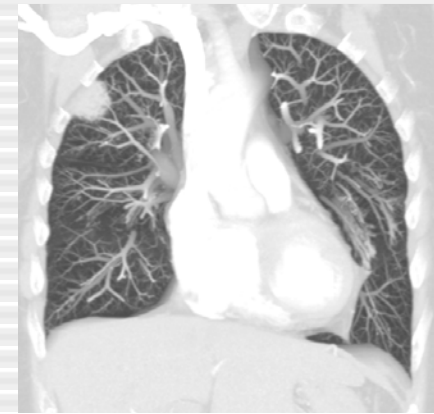
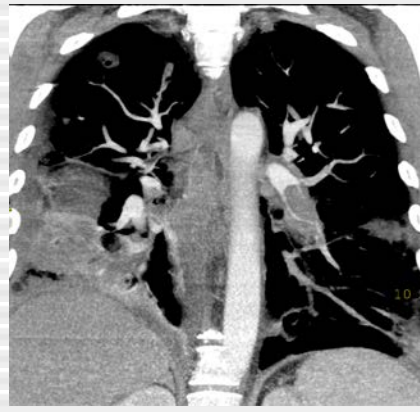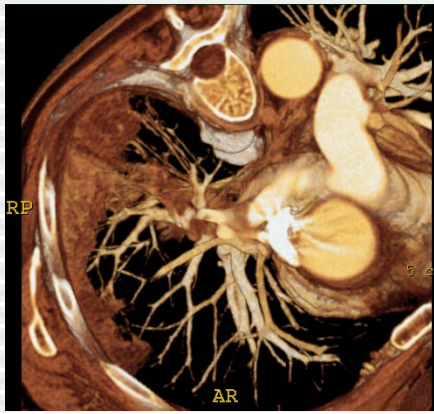Démarche clinique La maladie thrombo-embolique

Prof. Emmanuel Coche
Département d'imagerie Médicale
Cliniques Universitaires St-Luc
1200 Bruxelles-Belgique

Démarche Clinique

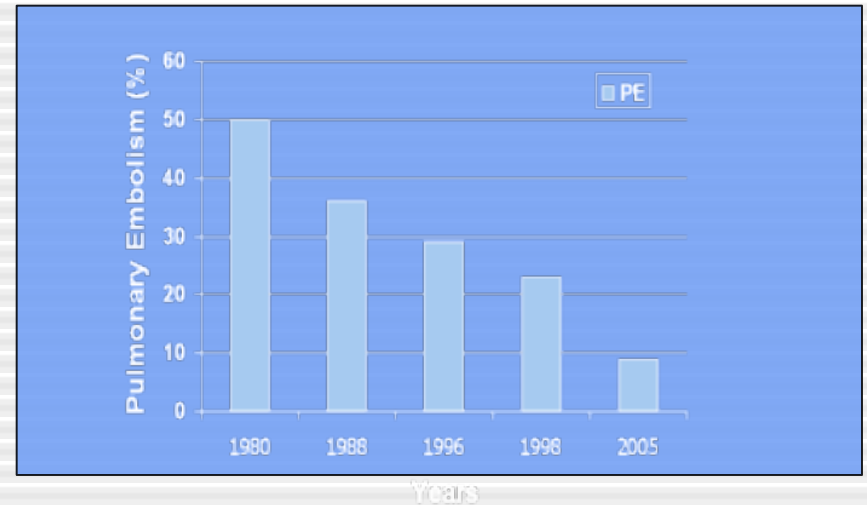
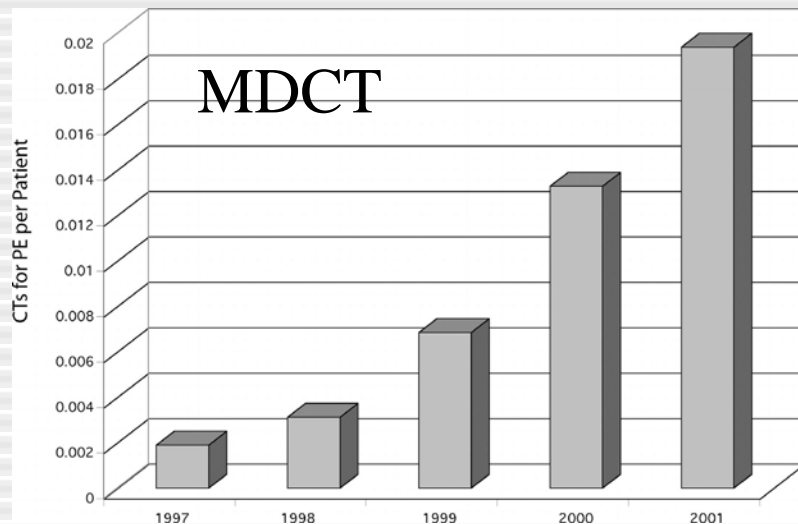
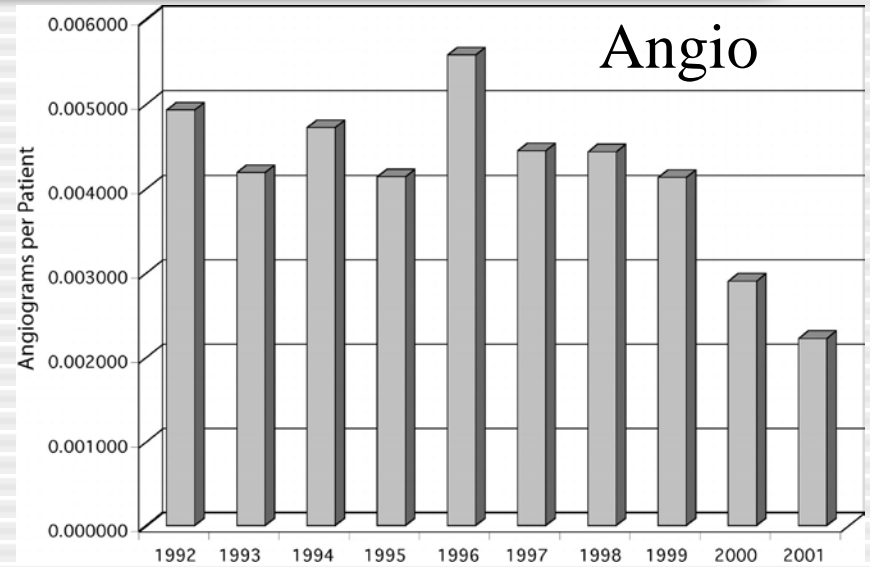
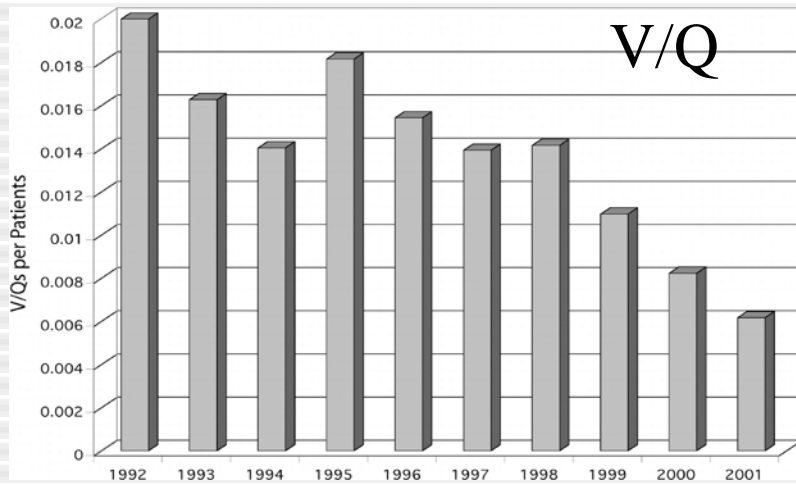
26/09/2019

Emmanuel.coche@uclouvain.ac.be

Introduction

- Intérêt croissant pour l'utilisation du CT scanner dans le diagnostic d'embolie pulmonaire
- Maladie veineuse et maladie embolique forment 2 versants de la même maladie
- Technologie « CT multicoupe » possède un grand potentiel pour optimiser notre approche dans la prise en charge de l'embolie pulmonaire

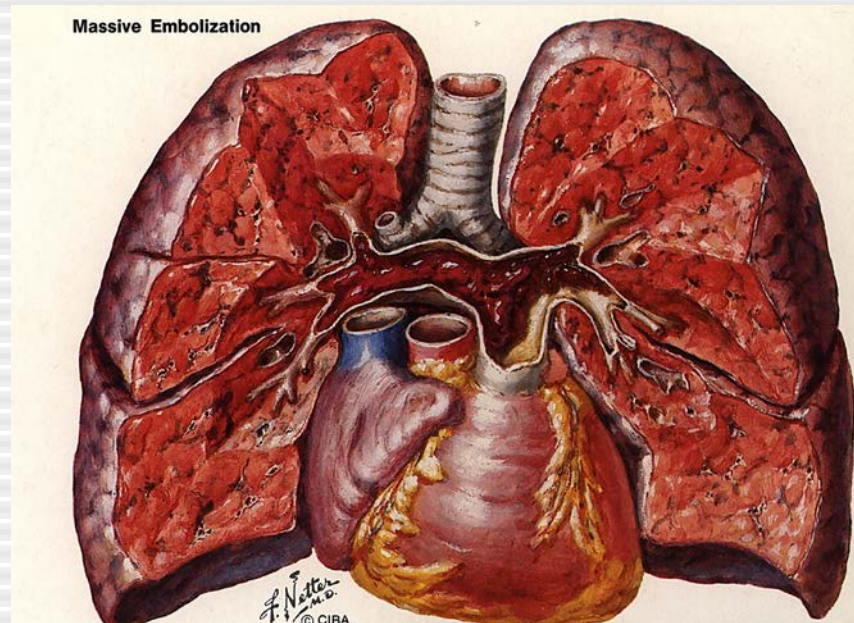
Evolution des examens d'imagerie



Présentation clinique

| <u>Symptômes</u> | <u>Signes Cliniques</u> | <u>Facteurs de risque</u> | |
|----------------------|-------------------------|---------------------------|---------------------|
| | | <u>Majeurs</u> | <u>Mineurs</u> |
| Dyspnée | Cyanose | Chirurgie | Décomp coeur |
| Tachypnée | Frottement pleural | Fractures | HTA |
| Tachycardie | B3 | TVP | Thrombose sup |
| Douleurs thoraciques | | USI | Cathéter central |
| Fièvre | | Grossesse post partum | Contraceptifs oraux |
| Toux | | Cancer à un stade avancé | BPCO |
| Hémoptysie | | Immobilisation | Obésité |

Prévalence de l'embolie pulmonaire



Incidence annuelle:

69 cas/100 000 habitants aux USA, Mortalité à 3 mois:17.4%

DVT et EP: 13-93% EP ont DVT; ±50% DVT ont EP

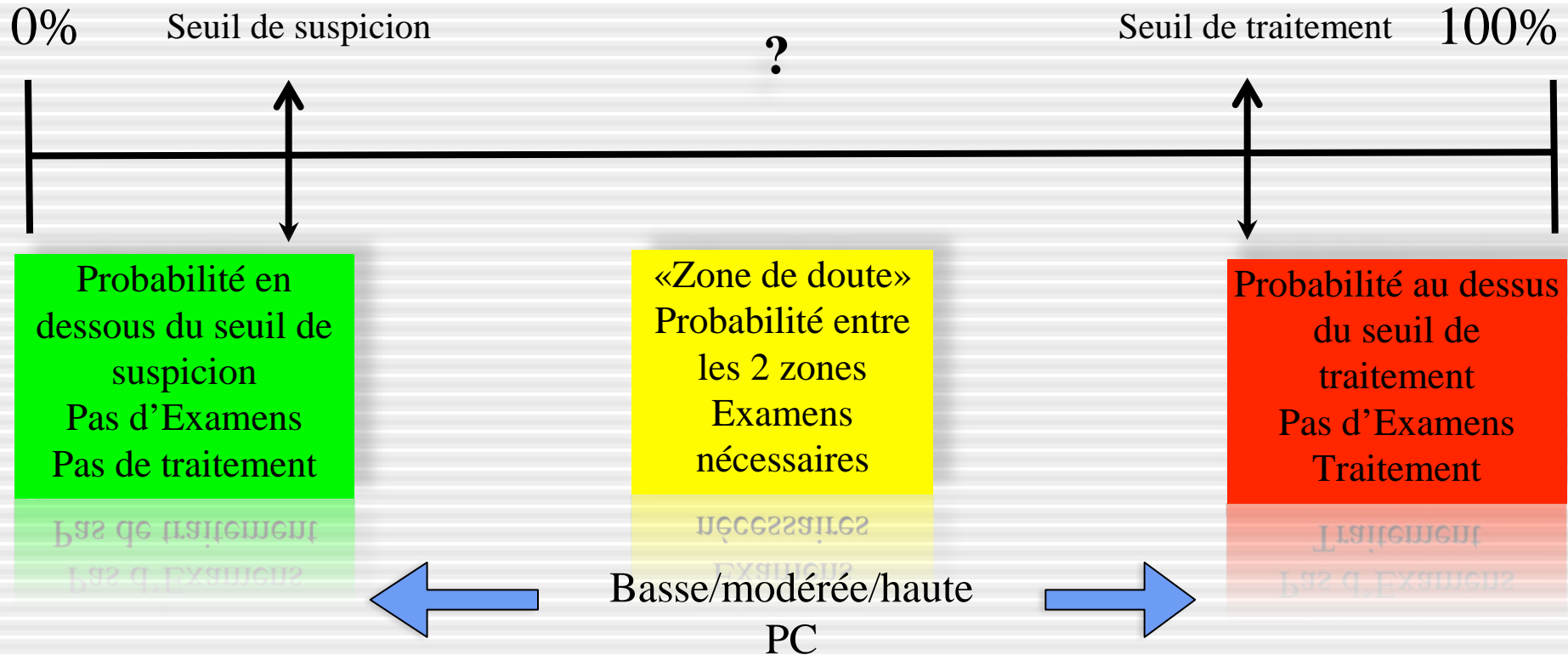
Probabilité clinique d'EP

- Nécessité d'une stratégie diagnostique
- **Evaluation clinique:** probabilité clinique a priori ou pré-test
 - Facteurs de risque
 - Antécédents – symptômes
 - Examen clinique – signes
 - Tests diagnostiques facilement accessibles
 - *Rx thorax*
 - *ECG*
 - *Gaz du sang*
- **Buts:** - sous-groupes avec prévalence différente d'EP: faible, 1 à 10%; intermédiaire, 16 à 46%; et élevée, 41 à 97%

Approche probabiliste

2-5%

85-90%



Score clinique selon Wells

| Critères | | Points | |
|--|---------|---------|--------------|
| Signes de thrombose veineuse profonde | | 3 | |
| Histoire de thrombose veineuse ou d'embolie pulmonaire (EP) | | 1.5 | |
| Tachycardie > 100/min | | 1.5 | |
| Chirurgie récente ou immobilisation < 4 semaines | | 1.5 | |
| Hémoptysie | | 1 | |
| Cancer | | 1 | |
| Diagnostic alternatif moins probable qu'une embolie pulmonaire | | 3 | |
| Probabilité clinique | Score | % de PE | % des scores |
| Basse | < 2 pts | 2-4 | 40 |
| Intermédiaire | 2-6 pts | 19-20 | 52-53 |
| Haute | > 6 pts | 50-67 | 7-8 |
| PE improbable | < 4 pts | 5-8 | 71-72 |
| PE probable | > 4 pts | 39-41 | 28-29 |

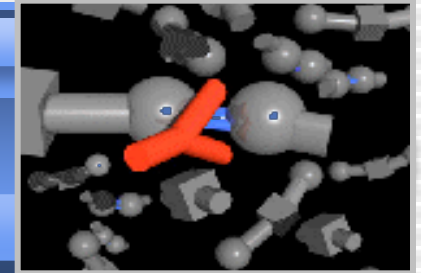

Score de Genève modifié simplifié

| | |
|---|-----|
| Age \geq 65 ans | + 1 |
| Antécédent de thrombose veineuse ou d'embolie pulmonaire | + 1 |
| Chirurgie sous anesthésie générale ou fracture d'un membre inférieur < 1 mois | + 1 |
| Cancer solide ou hématologique actif ou rémission < 1 an | + 1 |
| Douleur unilatérale d'un membre inférieur | + 1 |
| Hémoptysie | + 1 |
| Fréquence cardiaque : \geq 75 b/min | +1 |
| Supplément si fréquence cardiaque \geq 95 b/min ¹ | +1 |
| Douleur à la palpation d'un trajet veineux et œdème unilatéral d'un membre inférieur | +1 |
| Score < 2 : probabilité faible score 2-4 : probabilité intermédiaire score \geq 5 : probabilité forte | |

¹ si la fréquence cardiaque du patient est par exemple 105 b/min, le nombre de point total assigné sera de 2 points (1 point car FC \geq 75 b/min + 1 point supplémentaire car FC \geq 95 b/min).

Probabilité pré-test: faible-moderée-haute

Test D-dimères



| Test | n (nEP) | Sensibilité | Spécificité |
|----------|------------|--------------|-------------|
| VIDAS DD | 2824 (468) | 100 (99-100) | 44 (42-46) |
| DDPlus | 166 (46) | 98 (88-100) | 37 (28-46) |
| MDA | 278 (48) | 96 (86-99) | 45 (38-52) |
| Nycocard | 200 (26) | 96 (80-100) | 31 (24-38) |
| Liatest | 1113 (370) | 95 (92-97) | 40 (36-43) |

Un test Elisa négatif peut exclure sans risque une EP chez les patients avec une probabilité clinique faible ou intermédiaire d'EP

D-dimères ELISA: Vidas®

| Séries | Probabilité clinique | Patients, n | DD < 500 n,% | risque MTEV 3 mois, % |
|---------------------|-----------------------------|--------------------|------------------------|------------------------------|
| Perrier, 1999-2005* | non haute | 2165 | 671 (31%) | 0 (0 à 0.6) |
| Kruip, 2002 | non haute | 234 | 85 (36%) | 1.2 (0 à 6.4) |
| CHRISTOPHER, 2006 | EP peu probable | 968 | 428 (29%) | 0.5 (0.2 à 1.1) |
| Carrier, 2009 | non haute/EP peu probable | 5622 | 2248 (40%) | 0.14 (0.05-0.41) |

*3 études multicentriques

Carrier Thromb Haemost 2009;101:886-892

Limites des D-dimères

- **Baisse de rendement** dans de nombreux contextes cliniques: patients âgés, hospitalisés, fièvre, chirurgie, trauma, cancer, les patients ayant des antécédents de MTEV ou traités, la grossesse et le post-partum
- Bien que la valeur négative permet toujours d'exclure en toute sécurité une MTEV, l'utilité clinique du test diminue de **30% à 5-15%**
- **L'augmentation de la valeur seuil** des D-dimères afin d'exclure la MTEV dans une plus grande proportion de patients dans ces conditions reste controversé dans la littérature

Righini M. Thromb Haemost 2006

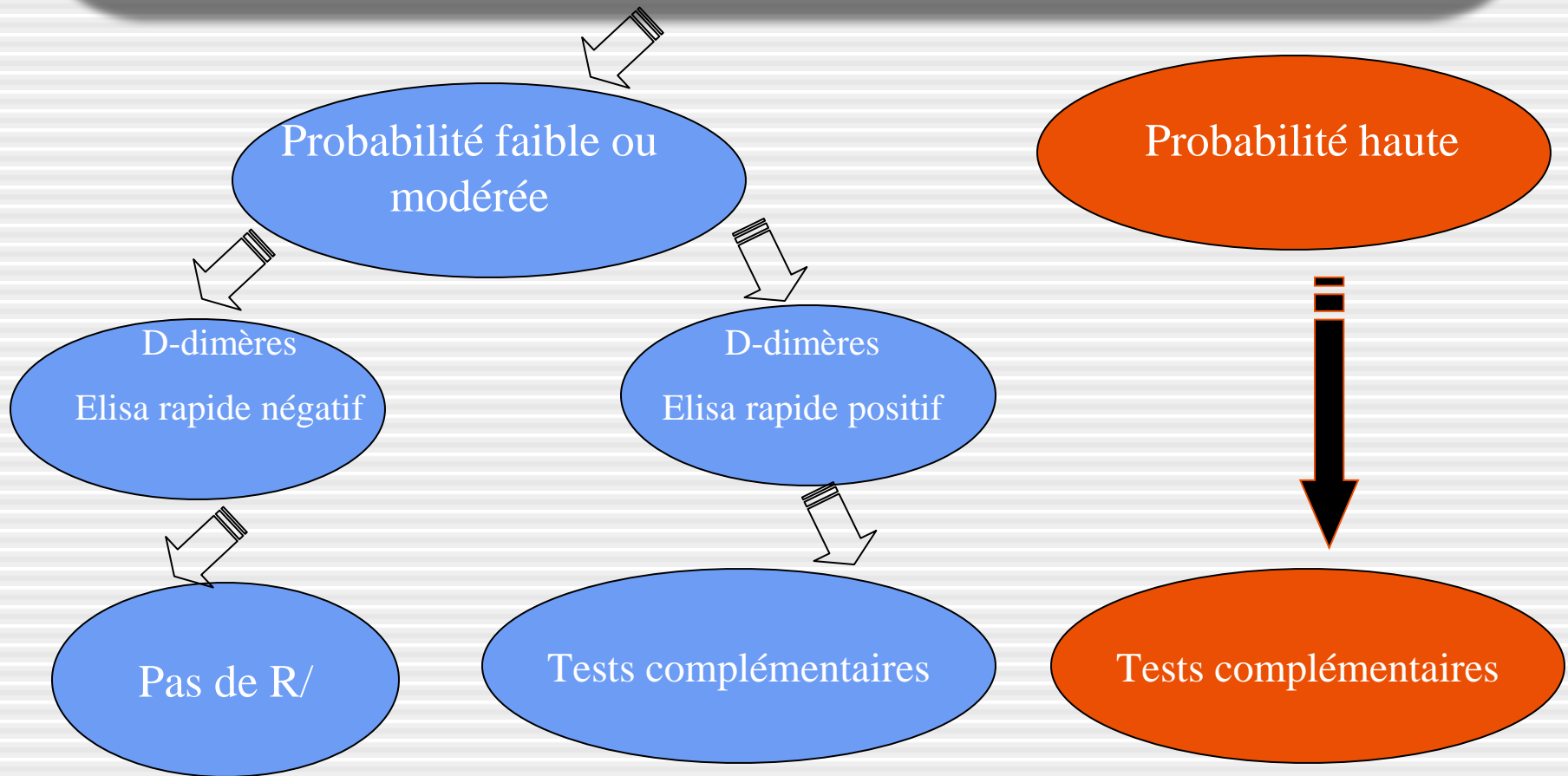
Moore LK Arch Intern Med 2006

Le Gal G Ann Intern Med 2006

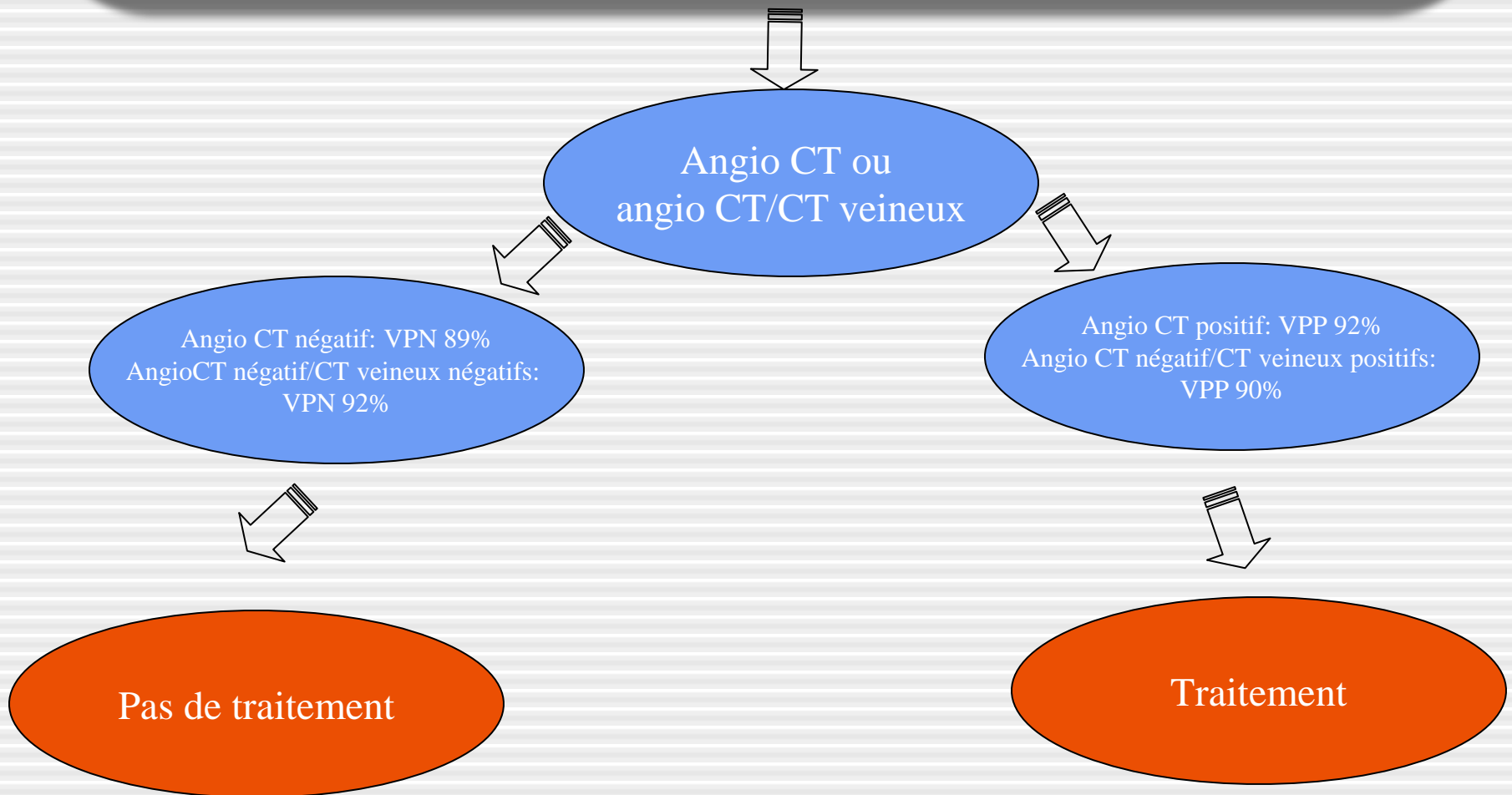
Algorithme diagnostique

- Le choix d'un test diagnostique repose sur
 - Probabilité clinique-disponibilité du test
 - Risques liés à l'injection de pdc
 - Irradiation-coût
- Recommandations effectuées sur base des résultats de l'étude PIOPED II

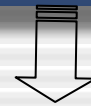Patient suspect d'embolie pulmonaire en salle d'urgence



Probabilité intermédiaire d'embolie pulmonaire D-Dimères +



Probabilité élevée d'embolie pulmonaire-D-Dimères +



Angio CT ou
angioCT/CT veineux



Angio CT négatif: VPN 60%
AngioCT négatif/CT veineux négatifs:
VPN 82%



Angio CT positif: VPP 96%
Angio CT négatif/CT veineux positifs:
VPP 96%



Traitement

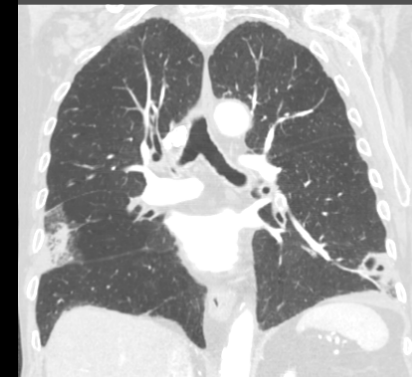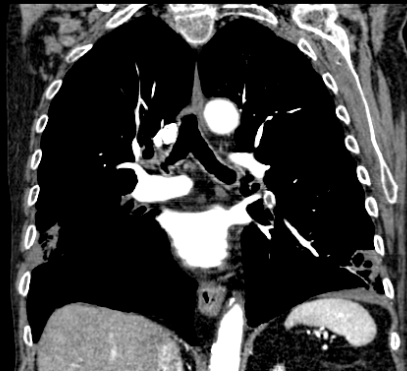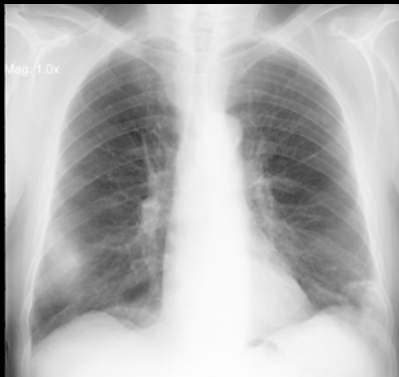
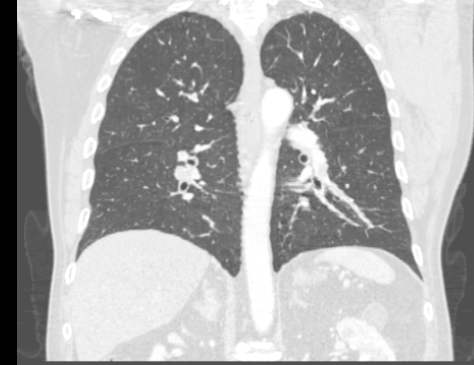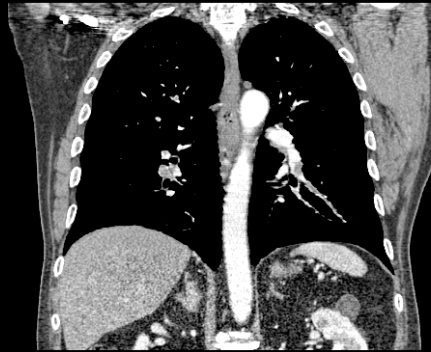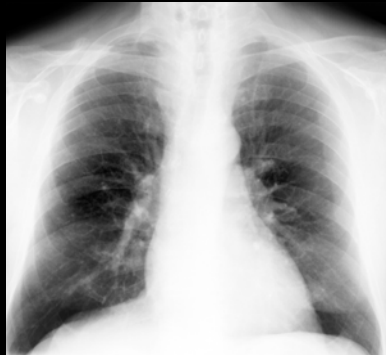Options :

- Répéter angio CT ou angio CT/CT veineux si de mauvaise qualité
- Scintigraphie pulmonaire
- Angiographie digitalisée de soustraction
- Ultrasons répétés

Tests disponibles

- 1. Rx thorax
- 2. Doppler veineux
- 3. Scintigraphie
- 4. Angioscannographie multi-coupe
 - Thoracique
 - Veineux
- 5. IRM thoracique
- 6. Angiographie pulmonaire

1.Rx thorax




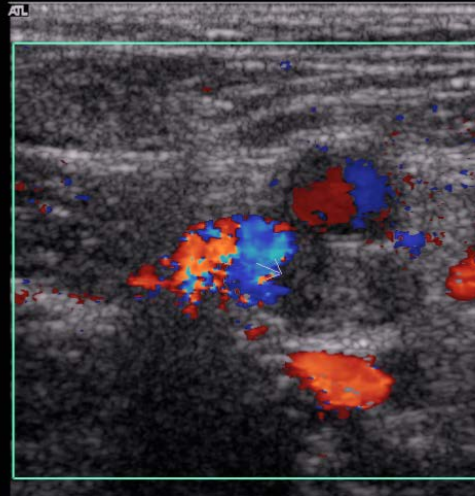
Daftary A, Gregory M, Daftary A, et al. Chest radiograph as a triage tool in the imaging-based diagnosis of pulmonary embolism. AJR 2005;185:132-134

Irradiation: 0.07 mSev

2. US Doppler veines profondes

Ech 2
170dB/C 3
Persist Moy
Optim 2D:Gén
Coul 79% Ech 7
FP Bas
PRF 700 Hz
Optim flux: V moy
N/B 0 Pg 0
Coul 0 Pg 0

V F S D H I

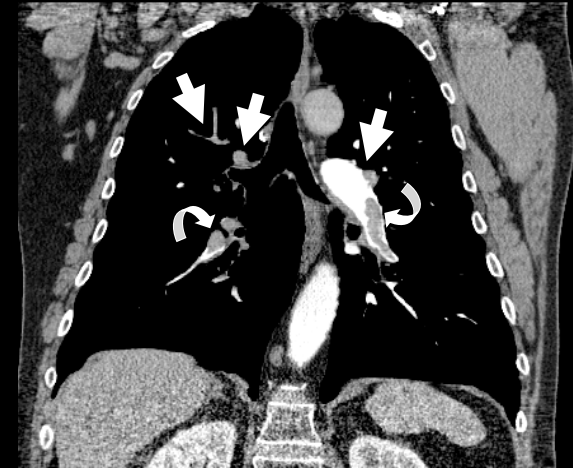
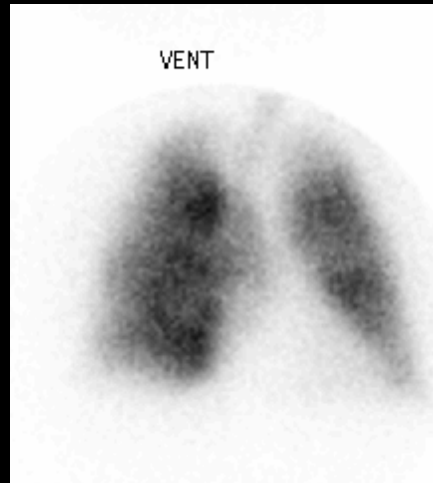
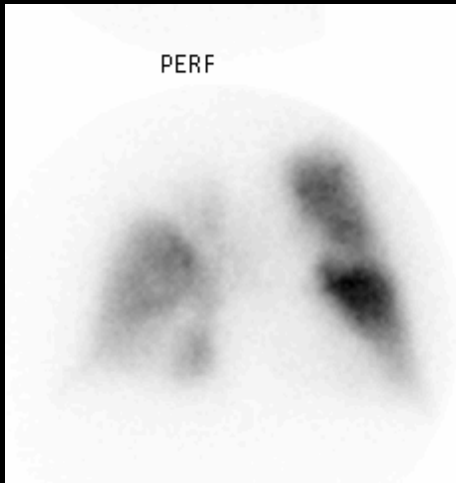


US: 50-70% TVP chez patients avec embolie pulmonaire prouvée.

Creux poplités → creux inguinaux

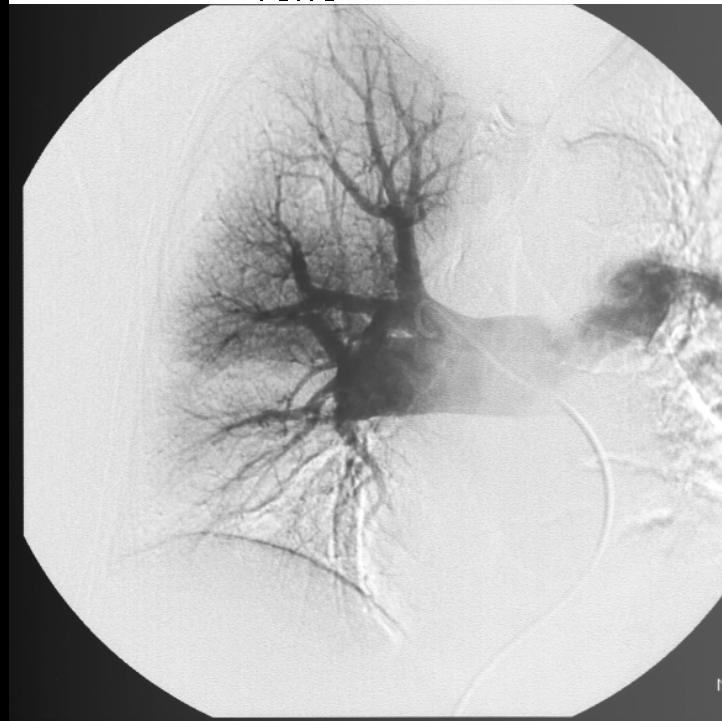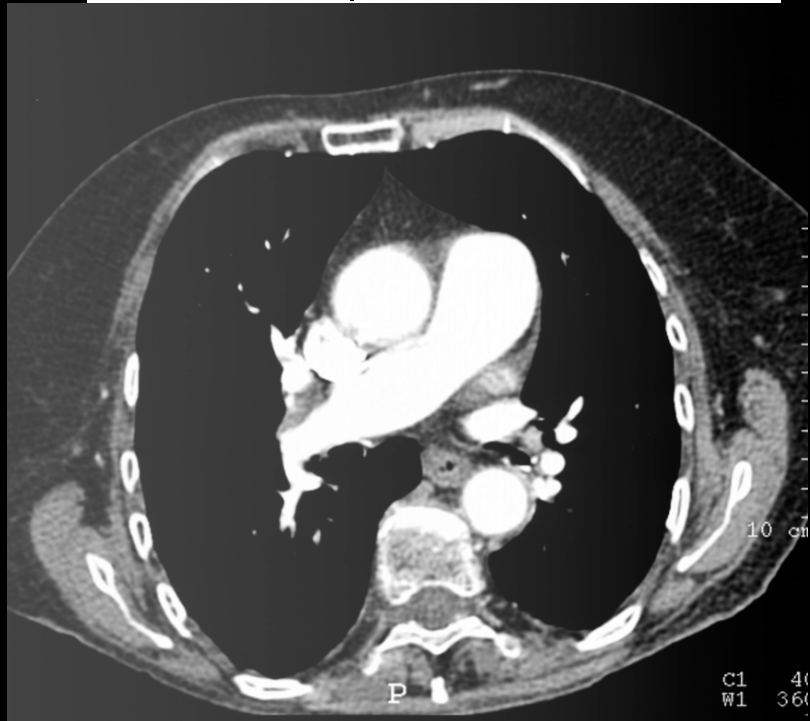
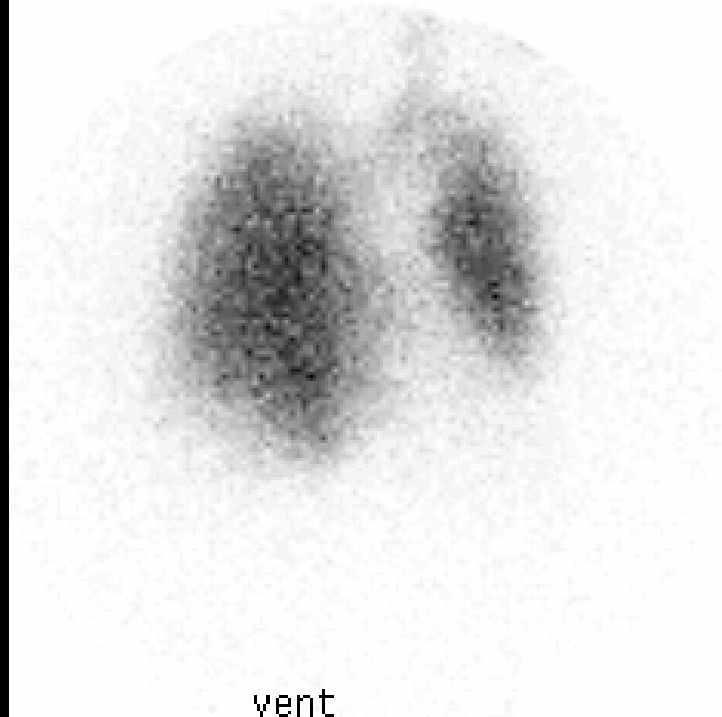
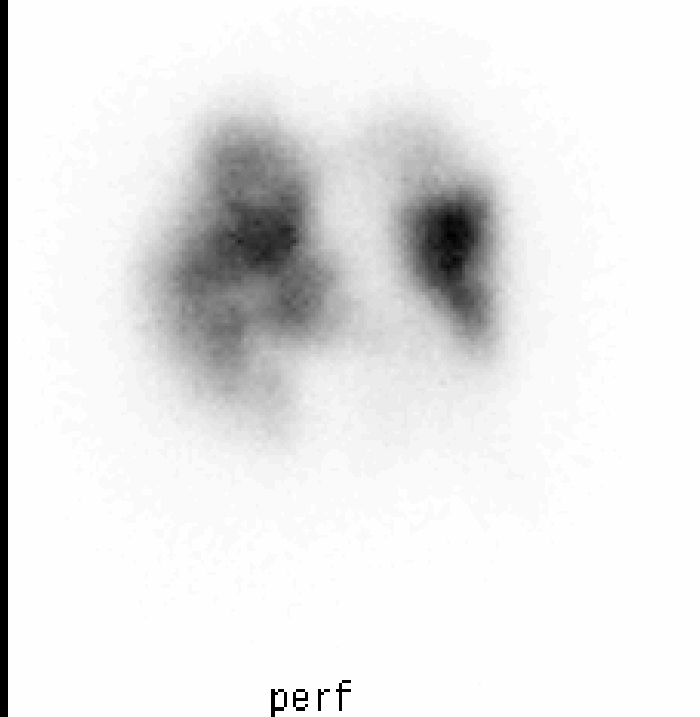
à éventuellement répéter si examen (-)

3. Scintigraphie V/P

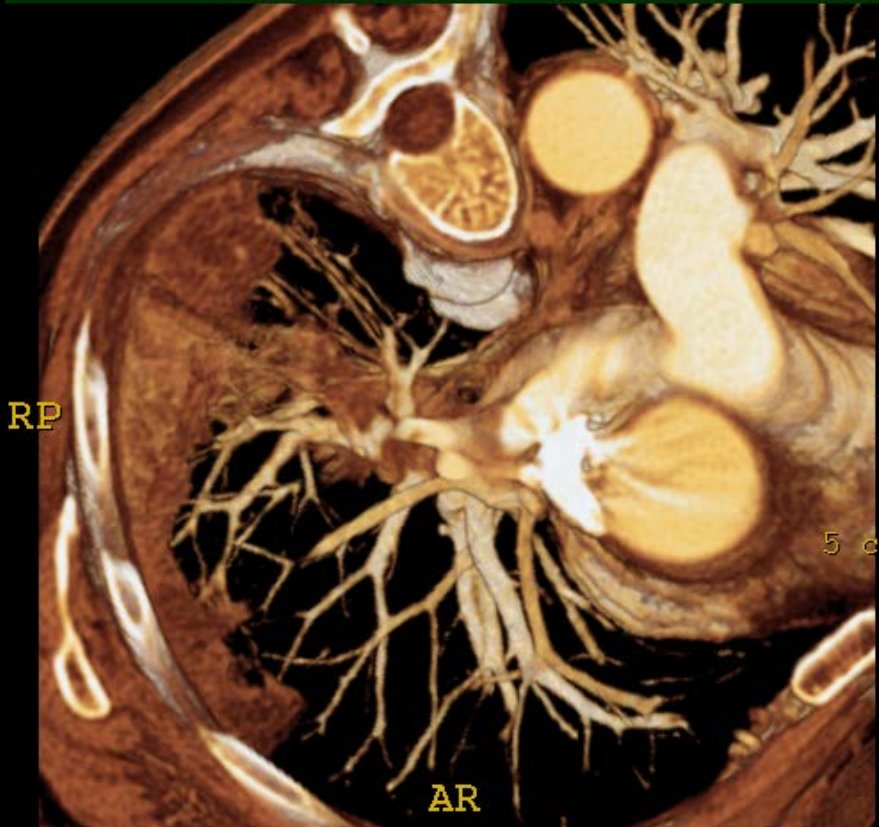


- Scintigraphie normale ou faible probabilité: valeur prédictive négative élevée si probabilité clinique faible : 4% d'EP
- Scintigraphie de haute probabilité: valeur prédictive positive élevée si clinique de haute probabilité: 96% d'EP
- Mais dans un hôpital de type tertiaire , seulement 34 % des cas correspondent à ces 2 catégories

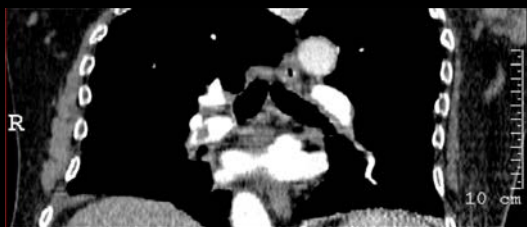Irradiation: 1.2-2.0 mSv: V/P



4a. Scannographie multi-coupe

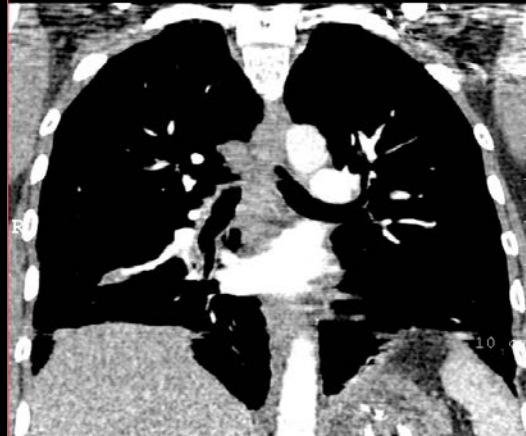

- Disponibilité +++
- Acquisition < 10 sec
- Performance élevée des jeunes radiologues
- Analyse du parenchyme/ médiastin
- Diagnostics alternatifs: 2/3 patients avec EP (-)



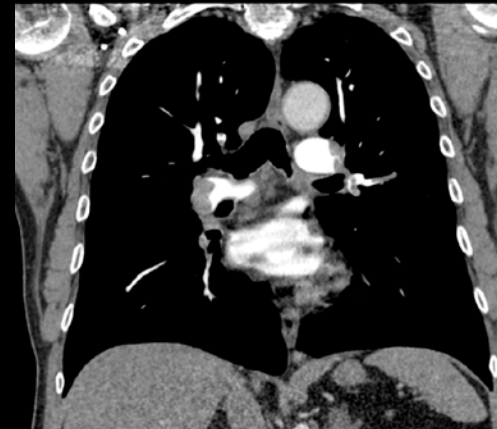
CT 2 coupes, 1992

2 x 2.7 mm- Temps: 25 sec



CT 4 coupes, 2000

4 x 1 mm- Temps: 25 sec

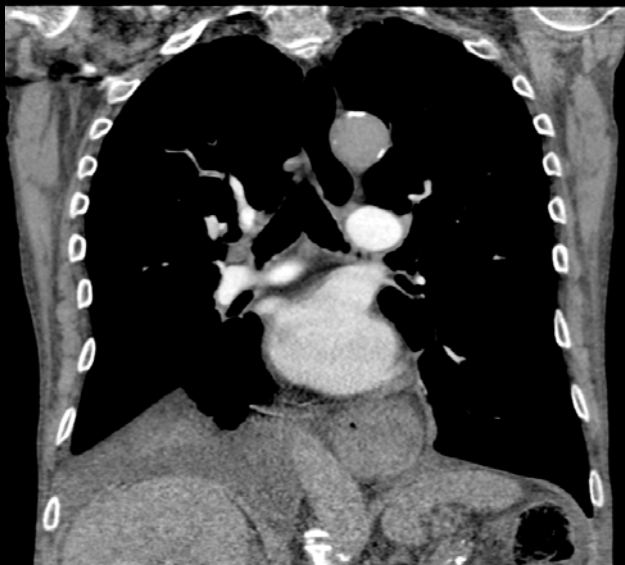

CT 16 coupes, 2002

16 x 0.75 mm-Temps: 15 sec

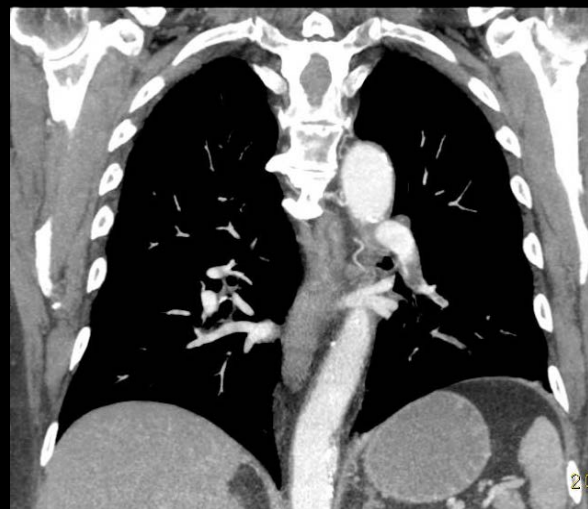MDCT

Irradiation: 1.6-8.3 mSv



CT 40 coupes, 2004

40 x 0.625 mm- temps: 7 sec

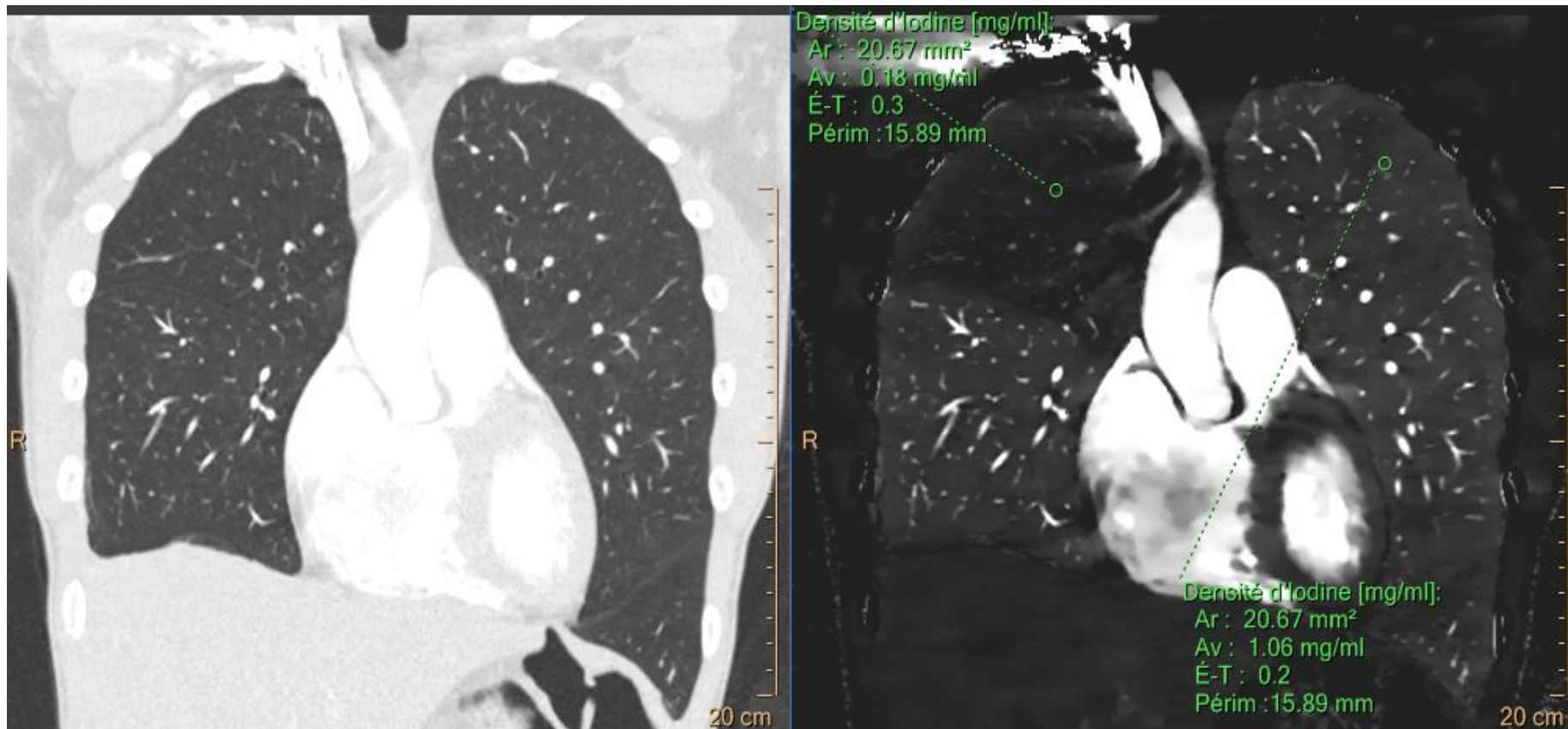


CT 64 coupes, 2005

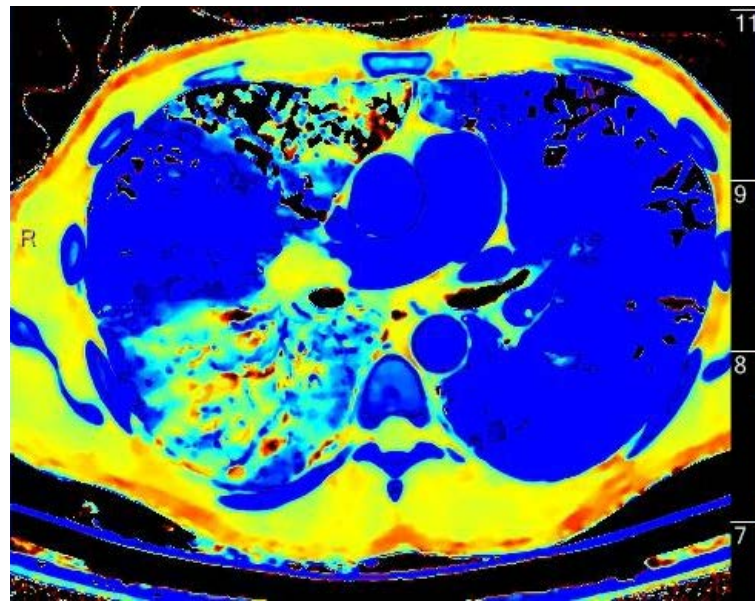
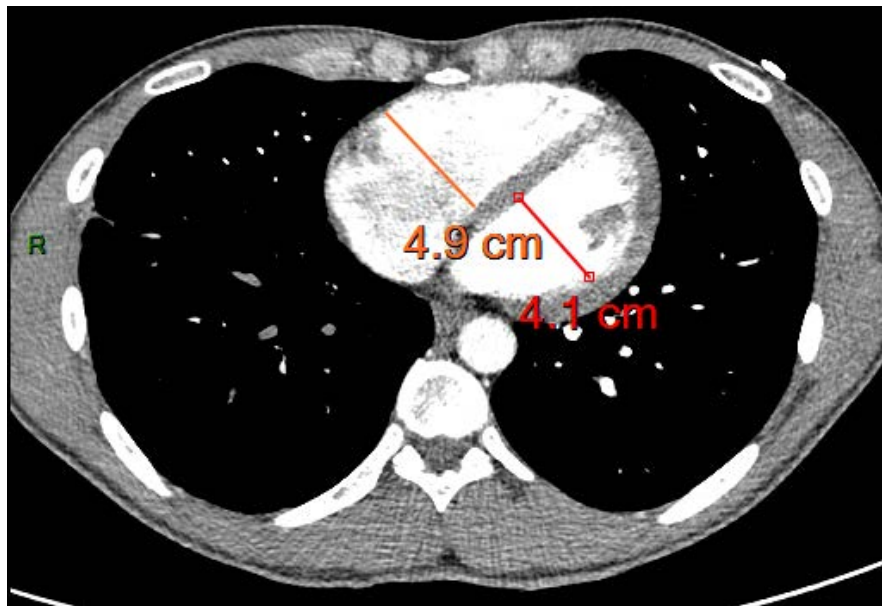
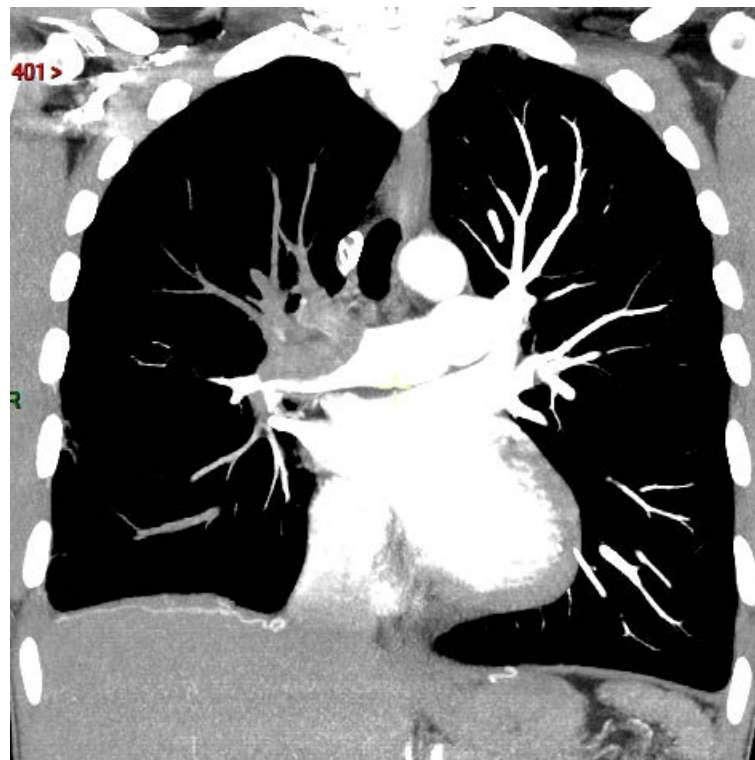
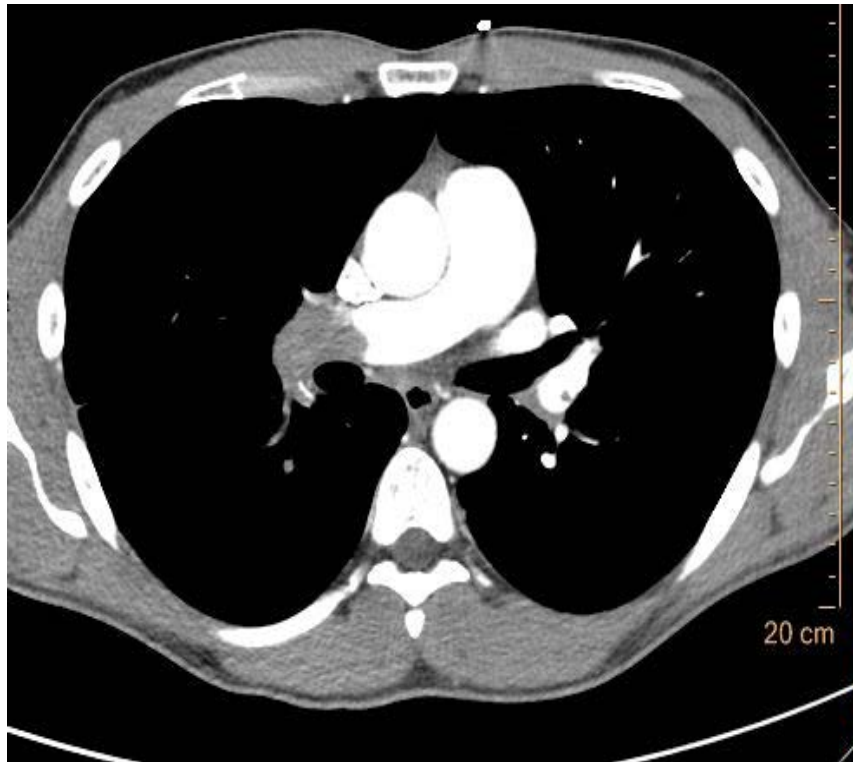
64 x 0.625 mm- Temps: 4 sec

CT 256= 1-2 sec

CT SPECTRAL



Homme de 35 ans avec antécédents d'embolie pulmonaire idiopathique se présente avec dyspnée et élévation de D-Dimères (16882 ng/ml)



Densité d'Iodine [mg/ml]:
Ar: 10.65 mm²
Av: 0.24 mg/ml
É-T: 0.0
Périm: 11.98 mm

Densité d'Iodine [mg/ml]:
Ar: 10.65 mm²
Av: 0.71 mg/ml
É-T: 0.1
Périm: 11.98 mm

Z Effective:
Ar: 10.65 mm²
Av: 8.45
É-T: 0.1
Périm: 11.98 mm

Z Effective:
Ar: 10.65 mm²
Av: 10.51
É-T: 0.5
Périm: 11.98 mm

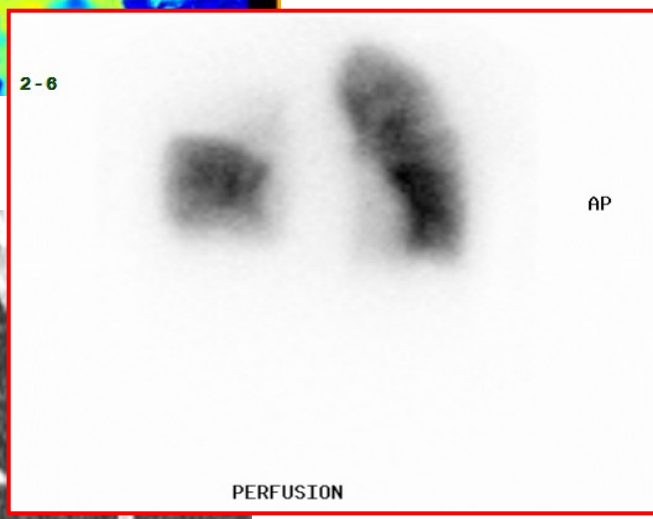
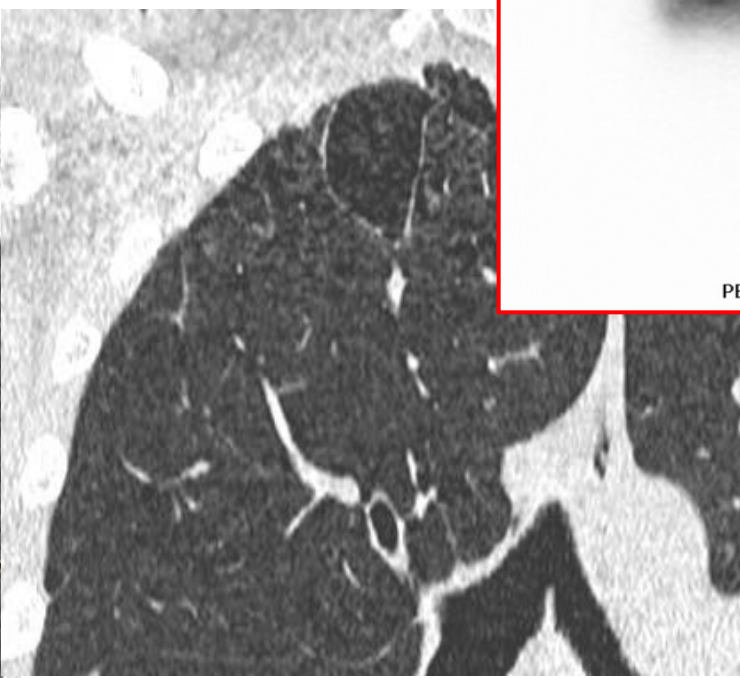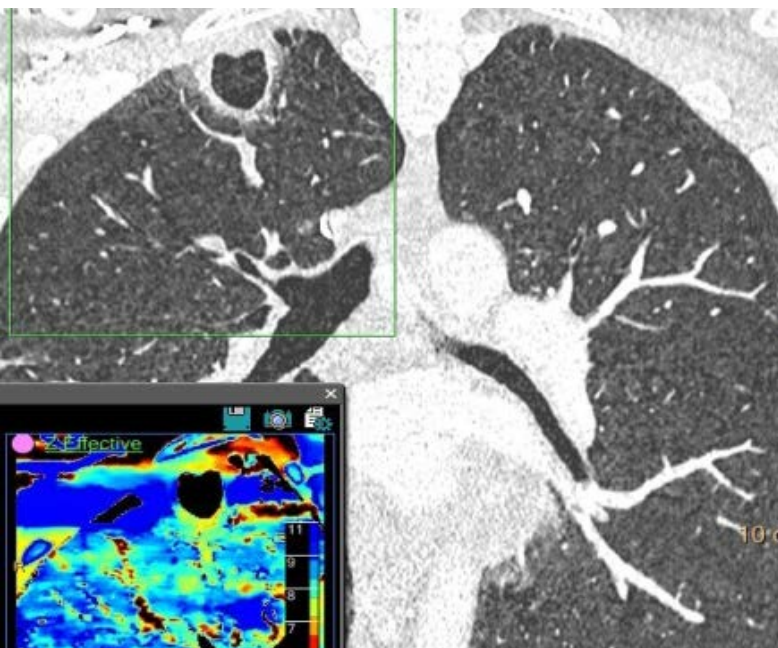
20 cm

9
8
7

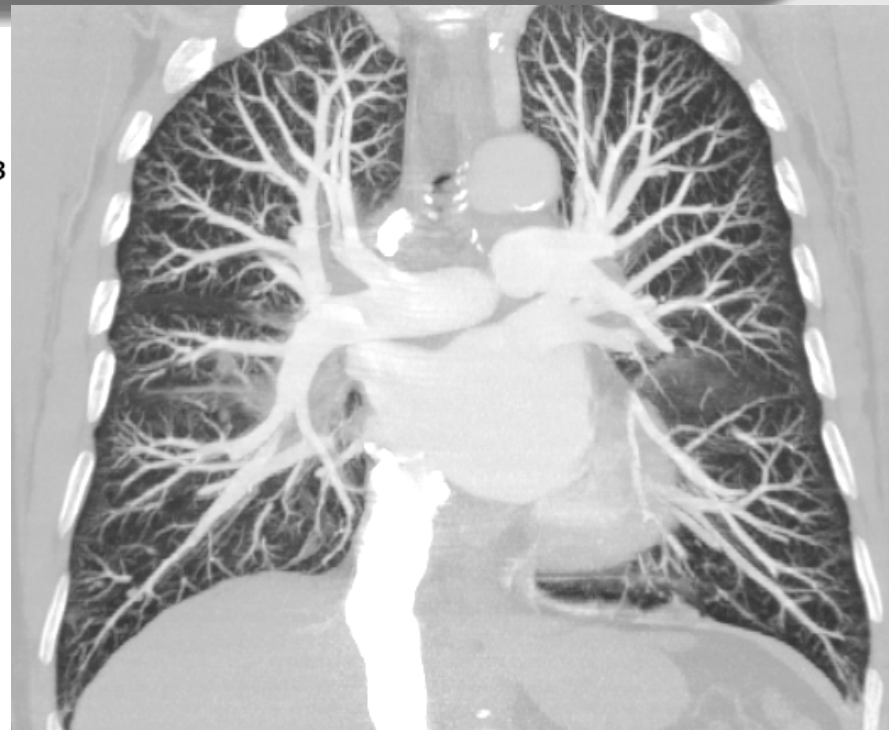
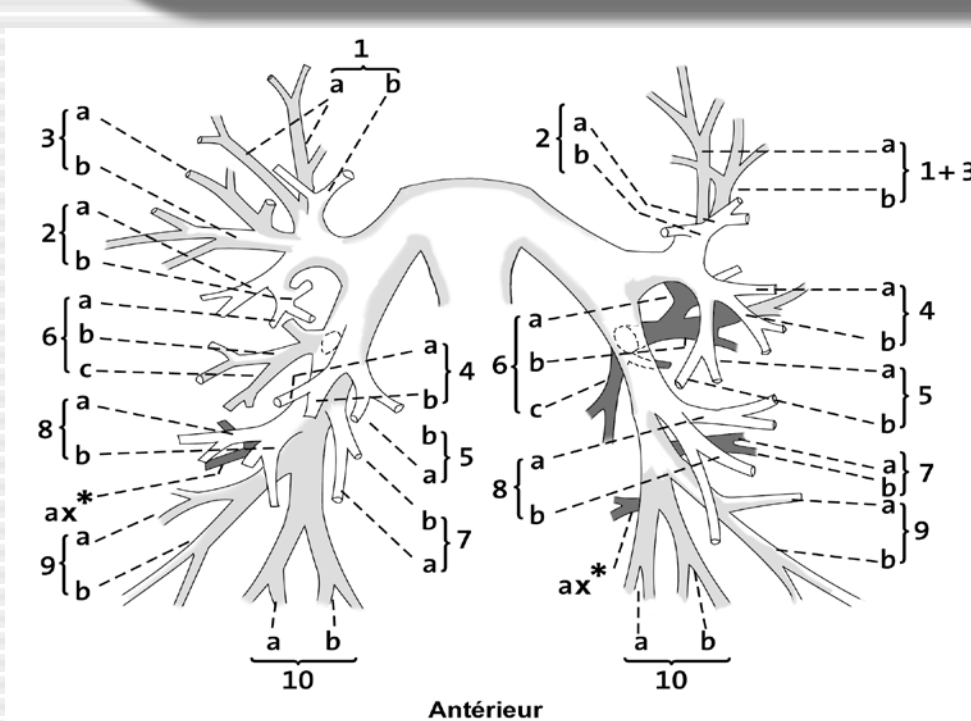
2-6

AP

PERFUSION

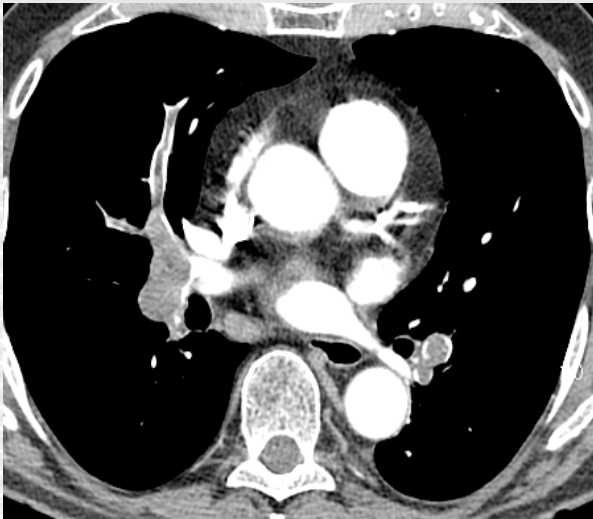
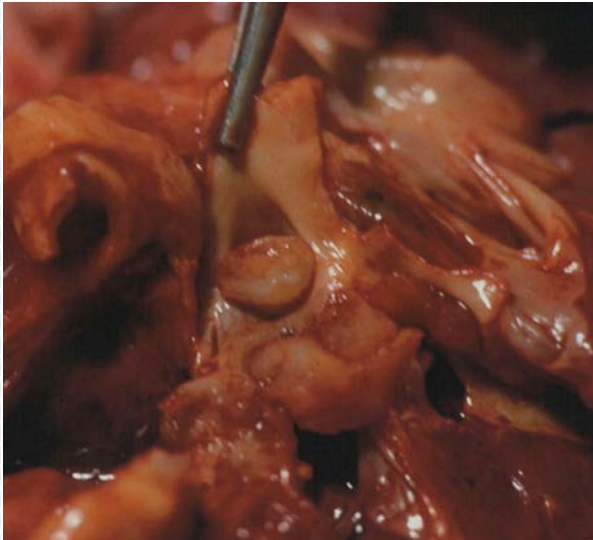

Anatomie élémentaire au CT



Analyse des artères pulmonaires se base sur celle des axes aériens.
Le trajet des veines est inter-segmentaire
Les CT en coupes fines permettent de suivre les structures de proche en proche

Séméiologie de l'embolie pulmonaire aiguë au CT



Hypodensité intravasculaire:

- centrale ou marginale
- silhouettée par le produit de contraste
- de contours régulier ou irrégulier

Images en rail:

thrombus flottant

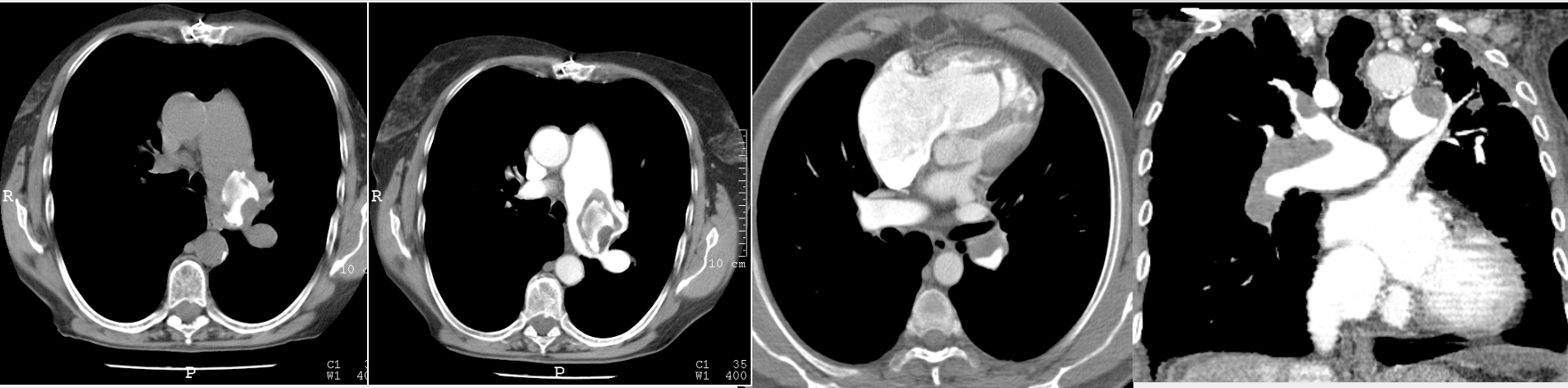
Occlusion complète:

Thrombus occupe la totalité du vaisseau

Majoration du calibre

En cas de thrombus récent

Séméiologie de l'embolie pulmonaire chronique au CT



Hypodensité intravasculaire:

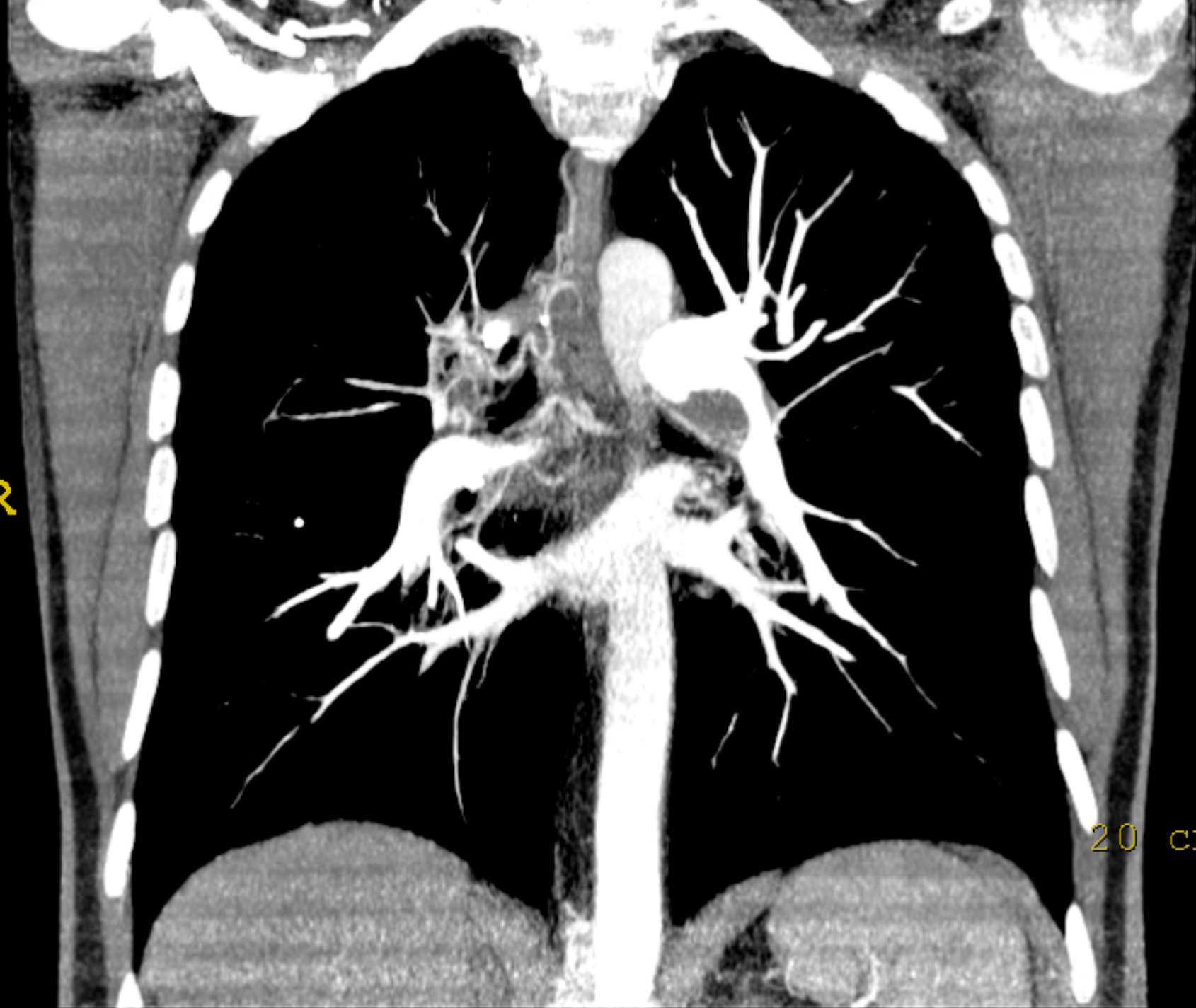
- marginale
- angle de raccord obtus avec la paroi
- parfois calcifié

Réduction de calibre de l'artère:

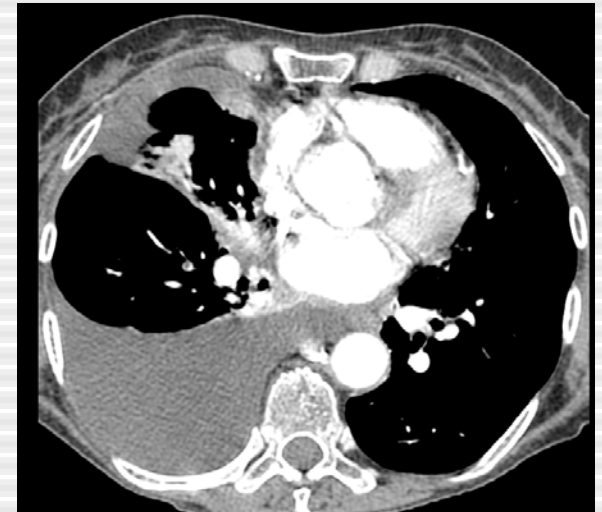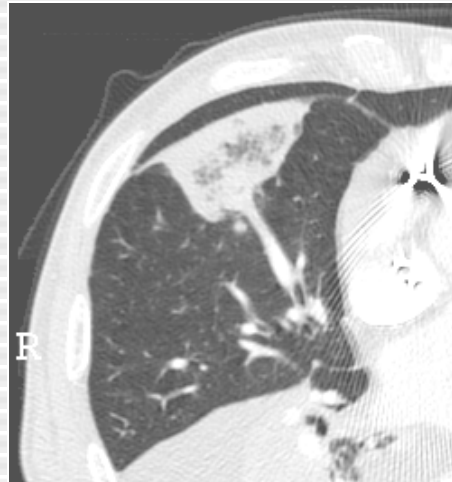
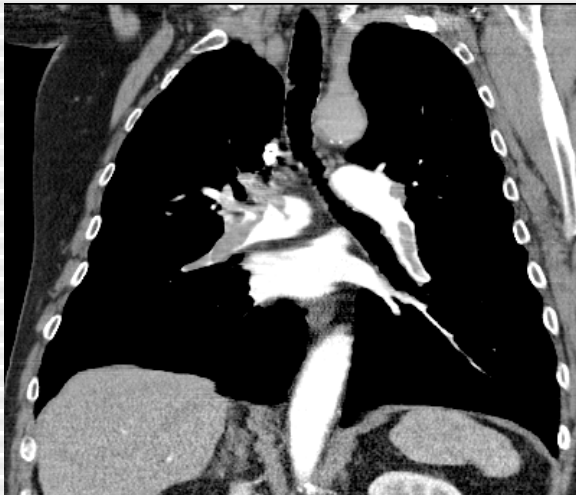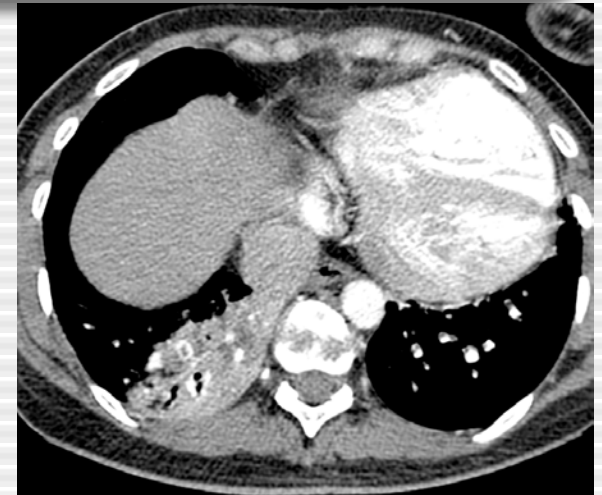
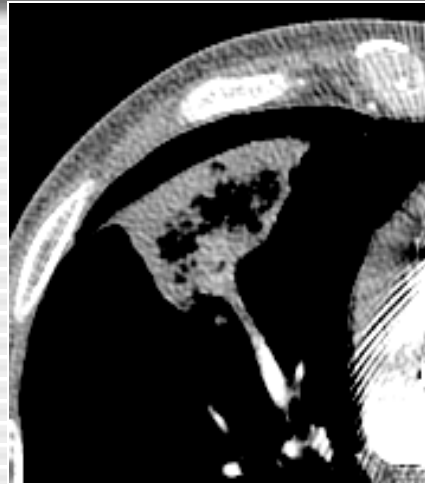
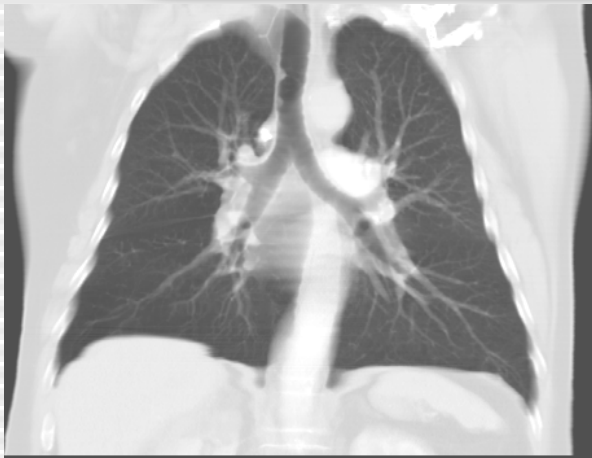- Tortuosité des artères segmentaires:
- Rétrécissement des vaisseaux périphériques
- HVD, Hypertrophie des artères bronchiques

R

20 cr



Signes accessoires de l'embolie pulmonaire au CT



Oligémie (4%)

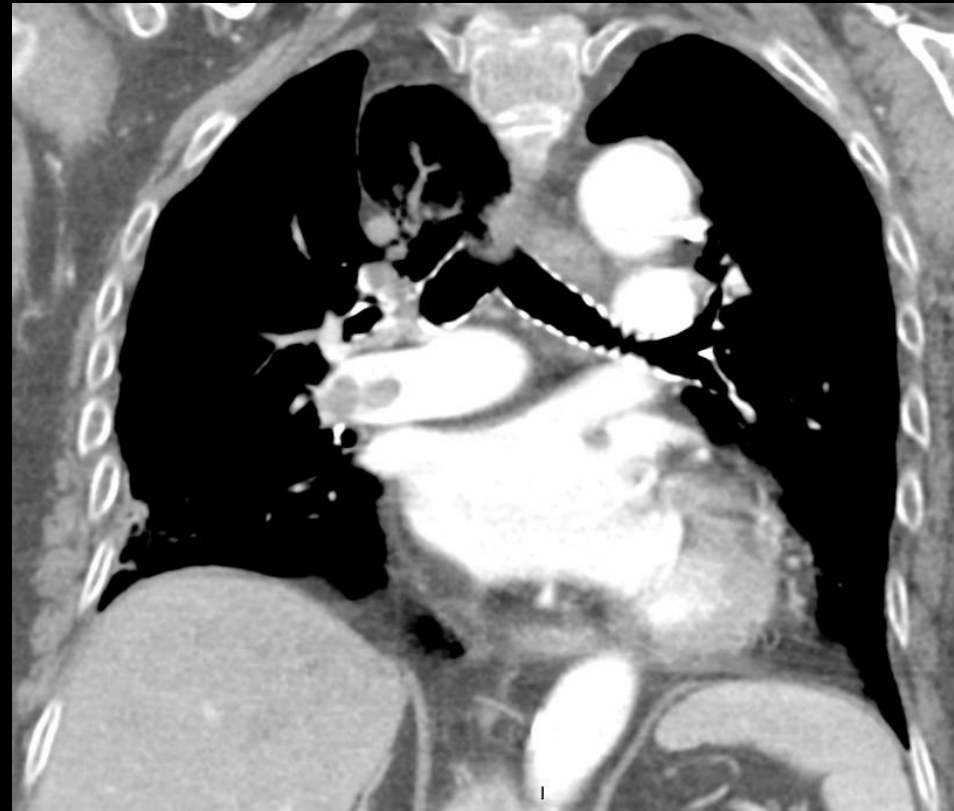
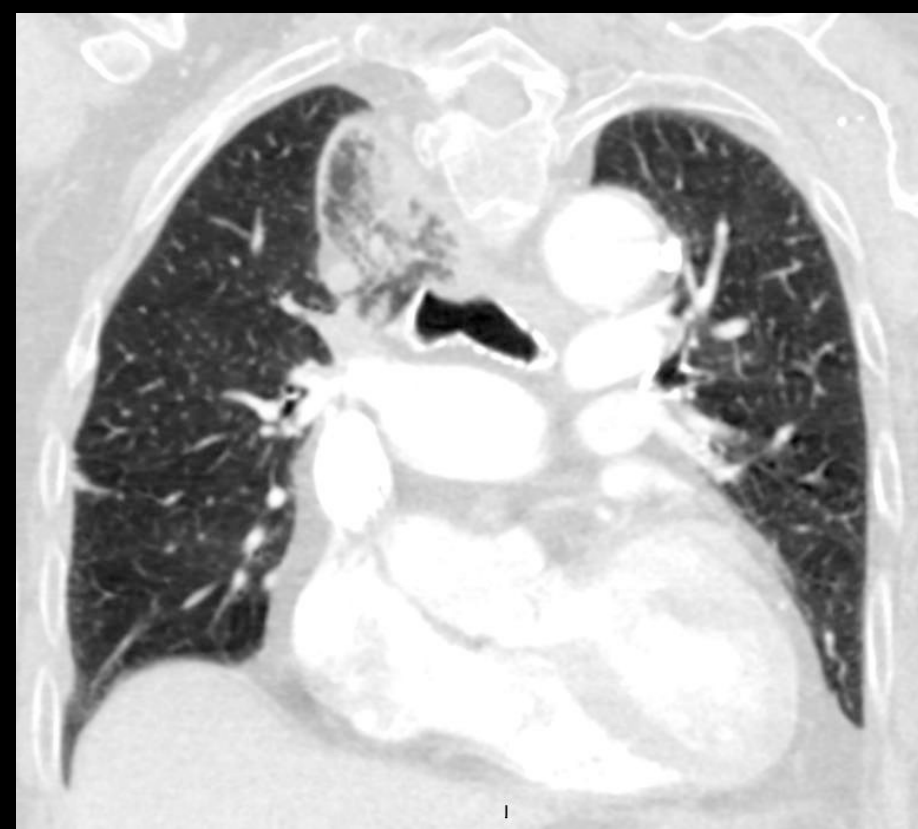Infarctus pulmonaire (25%)

Atélectasie et épanchement

Infarctus pulmonaire au CT

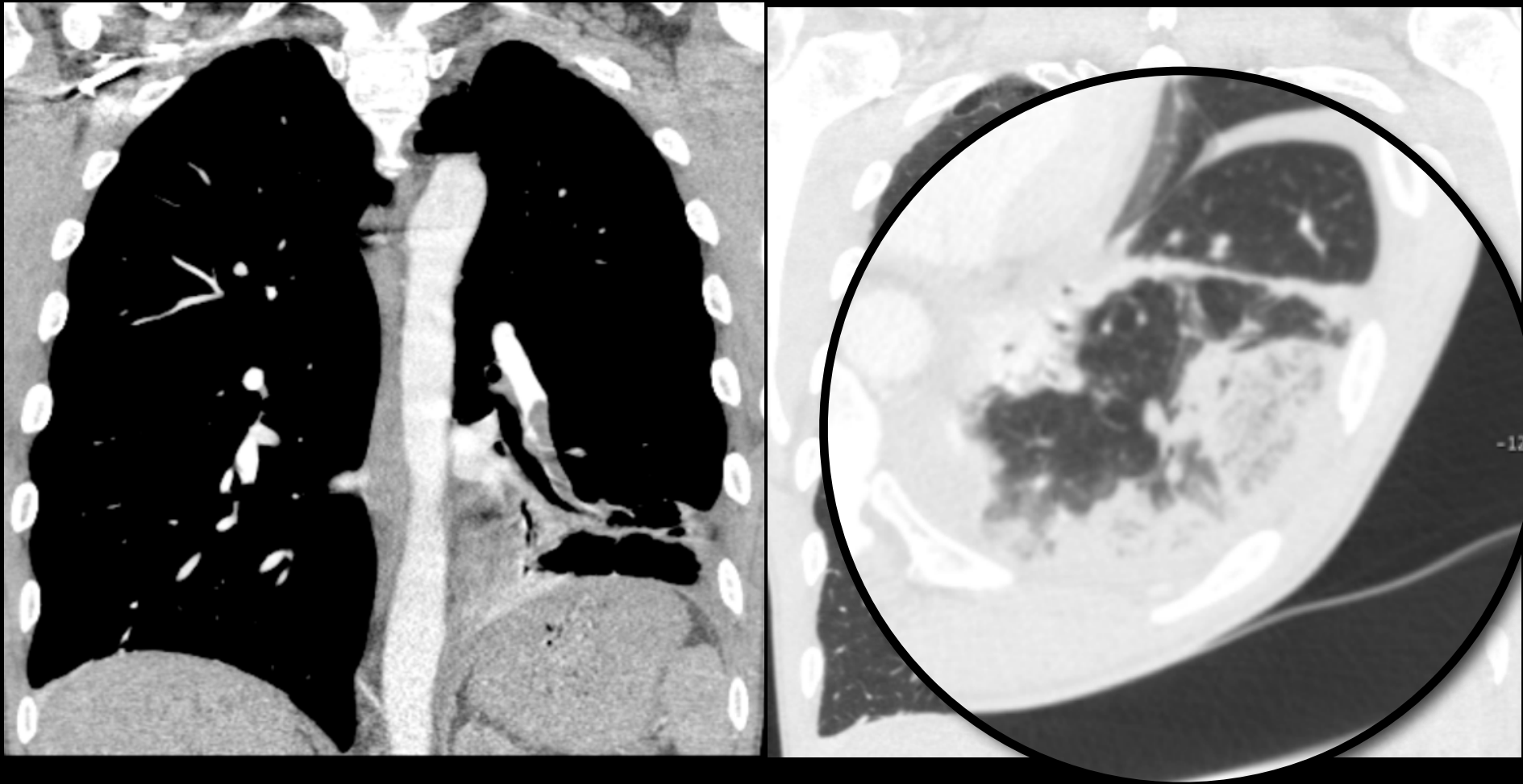
- 150 condensations périphériques
- Signe vsx, clartés centrales, bronchogramme aérique
- Clartés centrales: 46 % sensibilité and 98% spécificité
- Clartés centrales dans condensations périphériques= très suggestif d'infarctus pulmonaire

**Femme de 77 ans, syndrome inflammatoire
d'origine indéterminé
US: Thrombophlébite extensive**

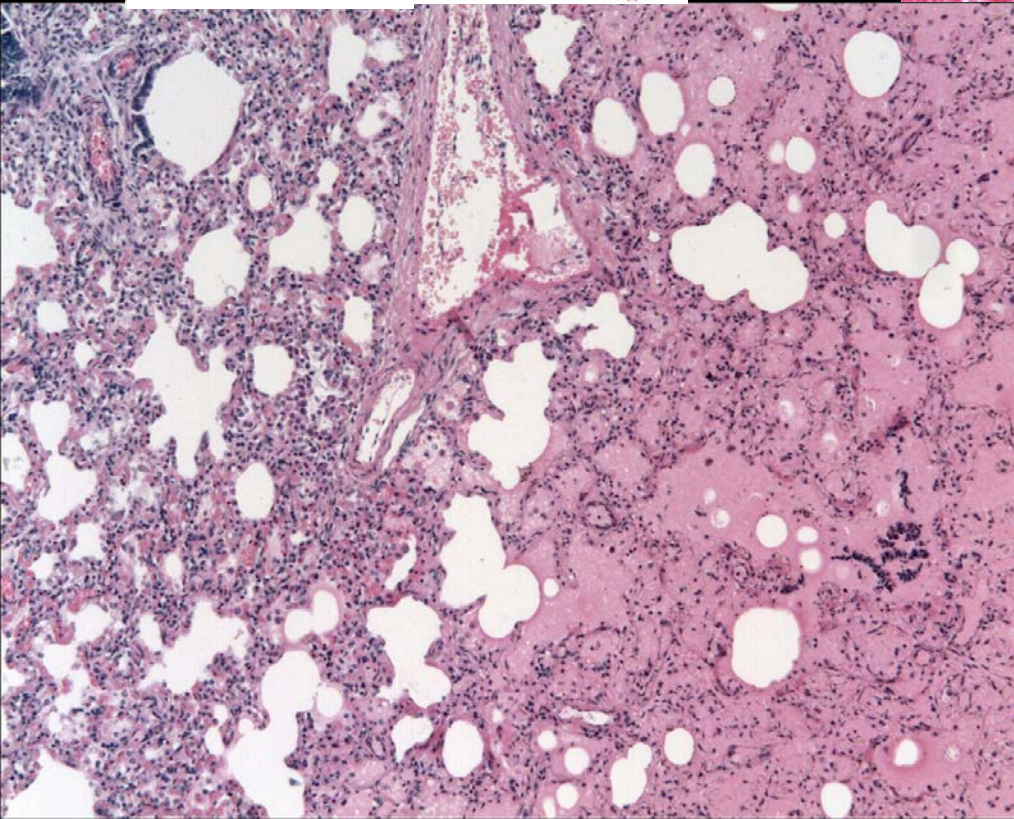
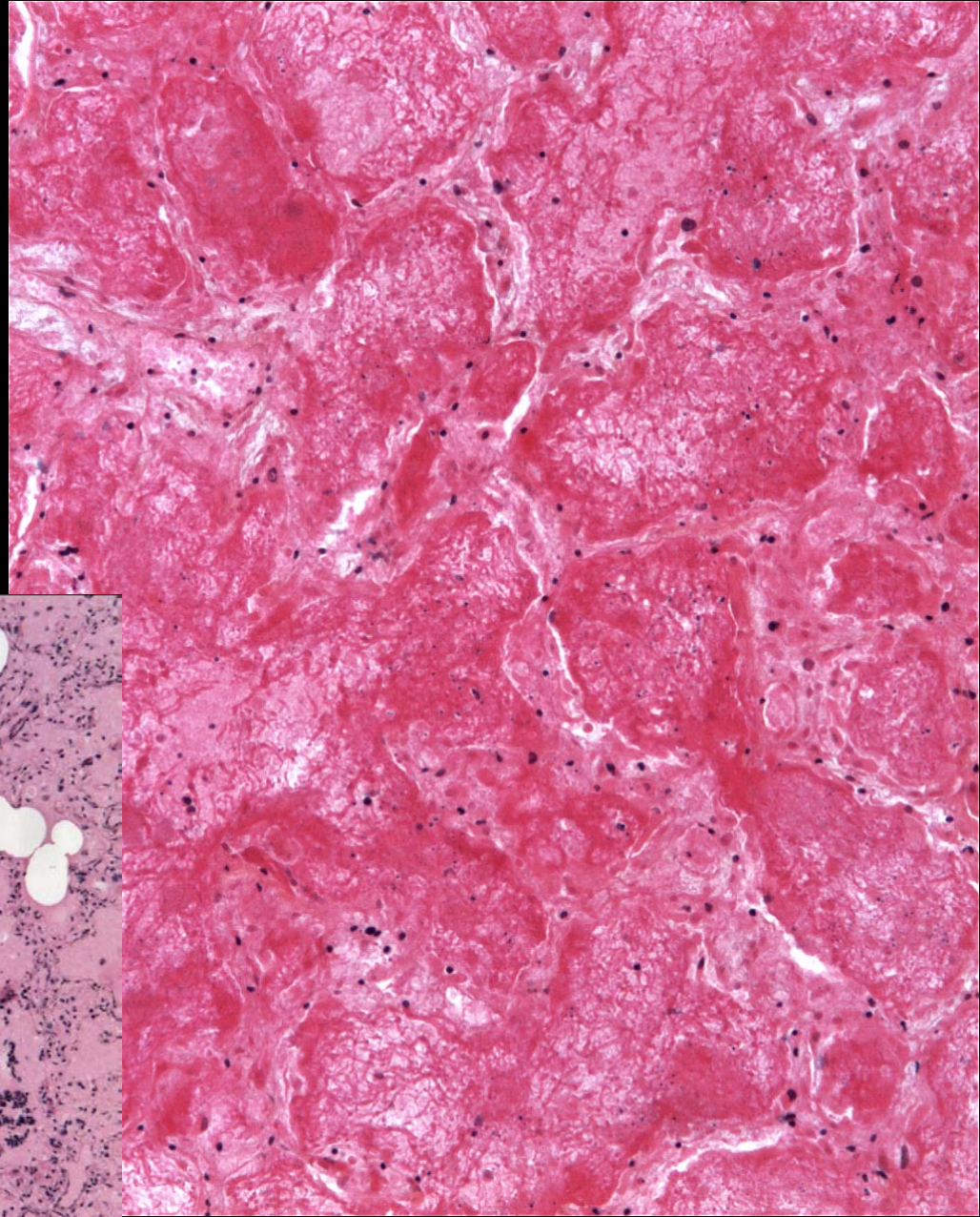
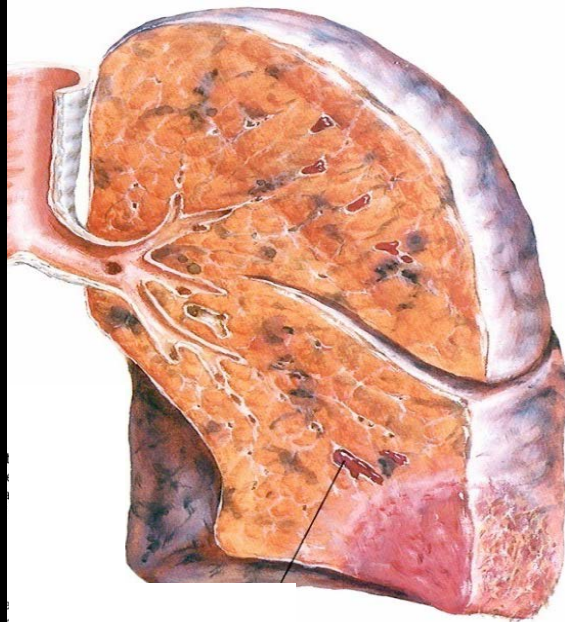


Akle N, et al. Infarctus of the azygos lobe due to acute pulmonary embolism. JBR-BTR (2009);92(6):301

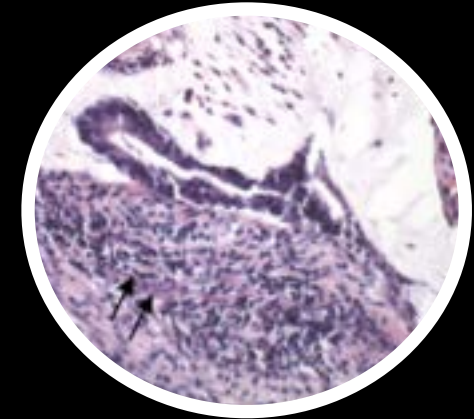
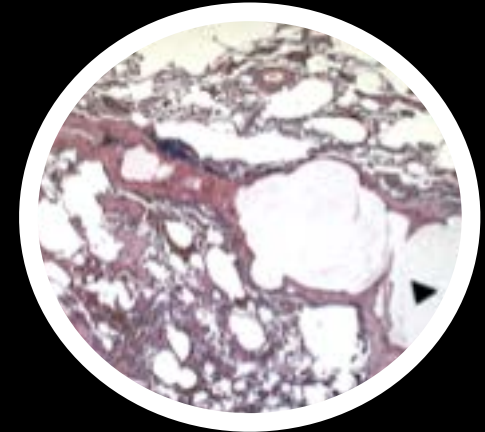
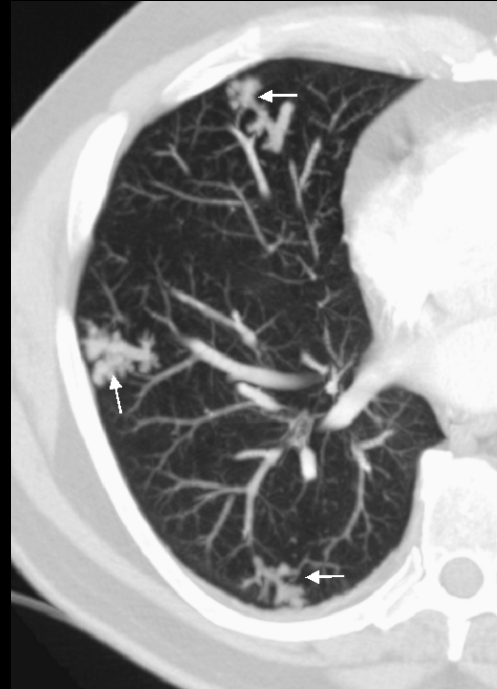
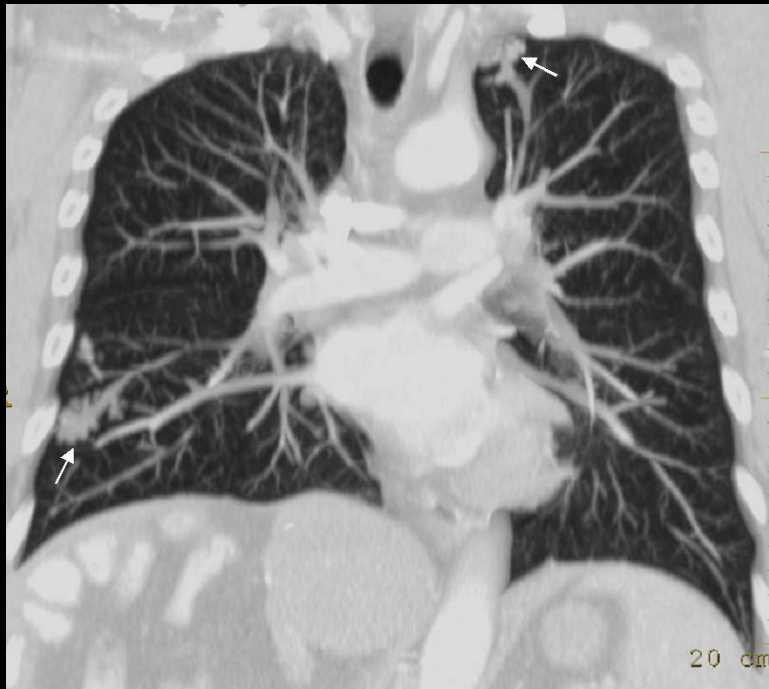Infarctus pulmonaire au CT



Homme de 50 ans. Dyspnée depuis 1 semaine. DVT veine poplitée gh

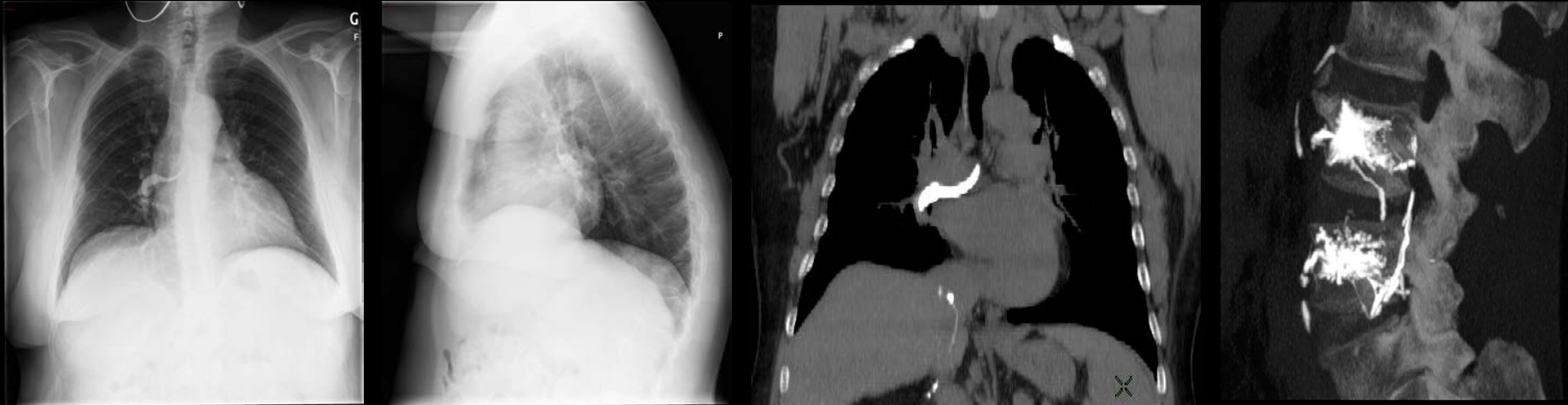


Embolie tumorale: «arbre en bourgeons»



- Tack D et al. Tree-in-bud pattern in neoplastic pulmonary emboli. *AJR Am J Roentgenol* 2001;176:1421-2
- Bosmans S et al. Pulmonary metastatic microangiopathy of colon cancer presenting as a “tree-in-bud pattern. *Br J Radiol*. 2008;81(961):e11-12

Embolie de matériel cimentoplastie



- Incidence: 23% des vertébroplasties percutanées: artères pulmonaires du 3ème ordre ou plus distales
- Corrélation significative entre présence de ciment dans la VCI et embolie pulmonaire de ciment ($p=0.3$)
- Facteurs de risque: approche bipédiculaire, opérateur non radiologue sous scopie (arceau en C)

Kim YJ, et al. Pulmonary cement embolism after percutaneous vertebroplasty in osteoporotic vertebral compression fractures: incidence, characteristics, and risk factors. *Radiology* (2009);251:250-9

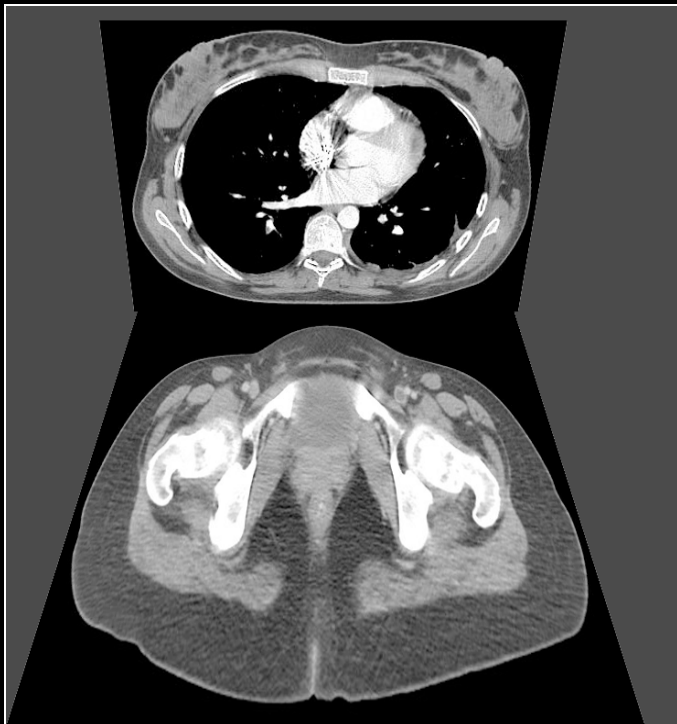Performances cliniques du CT multi-coupe

- 824 patients
- CT 4-8-16 coupes /rotation
- Standard de référence composite
- 51 patients non interprétables
- 773 patients interprétables
 - Sensibilité: 83% (150/181)
 - Spécificité: 96% (567/592)
 - VPP: 97% VPN: 95%

Valeur prédictive négative élevée au MDCT

- 3500 patients
- 15 études
- SSCT, MDCT
- 3 mois follow-up
- Valeur prédictive négative: 99%
- Non instauration anticoagulation avec CT négatif apparaît « safe »

4b. Veino CT combiné

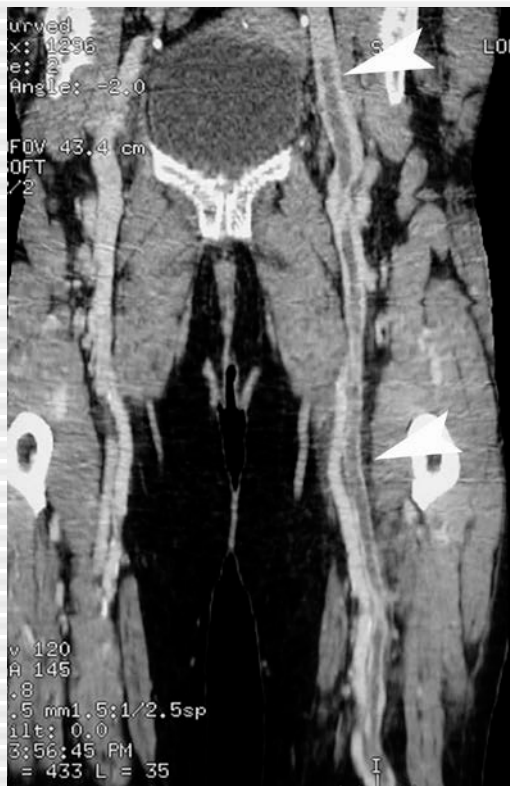

- Acquisition
 - Chevilles diaphragme
 - Garrots: optionnel
 - 210 sec après CT thorax
 - Spirale: 3.75-10 mm
 - Séquentiel:
 - 5-10 mm/20-50mm
- Sensibilité: 89-100%
- Spécificité: 67-100%

Ghaye B, Dondelinger RF. Non-traumatic thoracic emergencies: CT venography in an integrated diagnostic strategy of acute pulmonary embolism and venous thrombosis. Eur radiol 2002;12(8):1906-21

Irradiation: 5.7 mSv

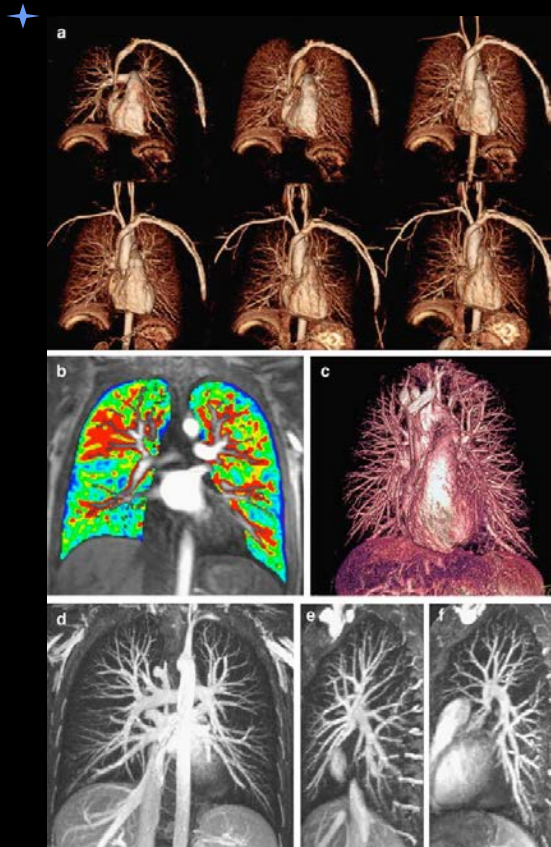
Imagerie veineuse couplée à l'imagerie thoracique ?



- 737 patients interprétables
CT veineux :
 - Sensibilité: 90% (164/183)
 - Spécificité: 95% (524/554)
- « In patients with suspected PE, CTA-CTV has a similar diagnostic sensitivity than does MDCT alone with similar specificity » Stein et al. NEJM 2006
- « The addition of indirect CT venography increased the diagnosis of venous thromboembolism in 27.4% of patients ». Ghaye et al. Radiology 2006

Ghaye B, Nchimi A, Noukoua CT, et al. Does multi-detector row CT pulmonary angiography reduce the incremental value of indirect CT venography compared with single-detector row CT pulmonary angiography? Radiology. 2006;240(1):256-62.

5. IRM pulmonaire



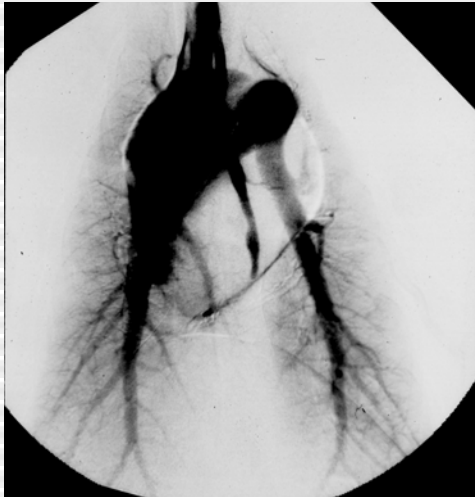- Echo de gradient 3D (CE-MRA)
- Agent blood pool, ⁺imagerie parallèle: < 1 mm (20 sec)
- Sensibilité: 70-100%
- Spécificité: 92-100%
- Limites: artères pulmonaires ss segmentaires
- Venographie MR+ IRM pulmonaire < 20'

5. IRM pulmonaire

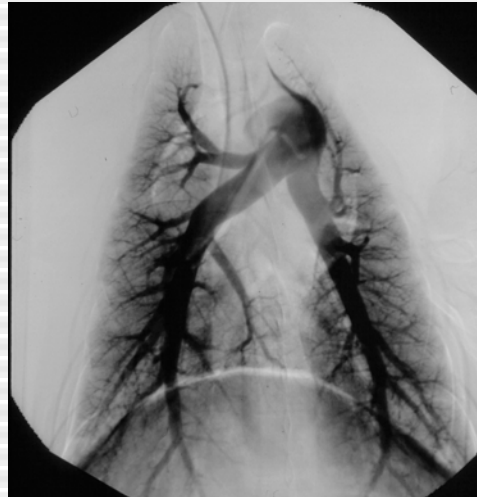Magnetic resonance angiography, averaged across centers, was **technically inadequate in 25%** of patients (92 of 371). The proportion of technically inadequate images **ranged from 11% to 52%** at various centers. Including patients with technically inadequate images, magnetic resonance angiography identified **57%** (59 of 104) with pulmonary embolism. **Technically adequate** magnetic resonance angiography had a **sensitivity of 78% and a specificity of 99%**. **Technically adequate magnetic resonance angiography and venography had a sensitivity of 92% and a specificity of 96%**, but **52%** of patients (194 of 370) had technically inadequate results.

Gadolinium-enhanced magnetic resonance angiography for pulmonary embolism: a multicenter prospective study (PIOPED III). Ann Intern Med. 2010 Apr 6;152(7):434-43,

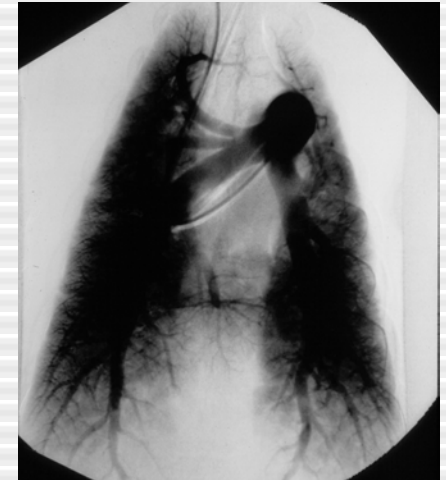
6. Artériographie pulmonaire: meilleure performance car meilleure distension vasculaire?



Injection iv périphérique



Injection artère pulmonaire



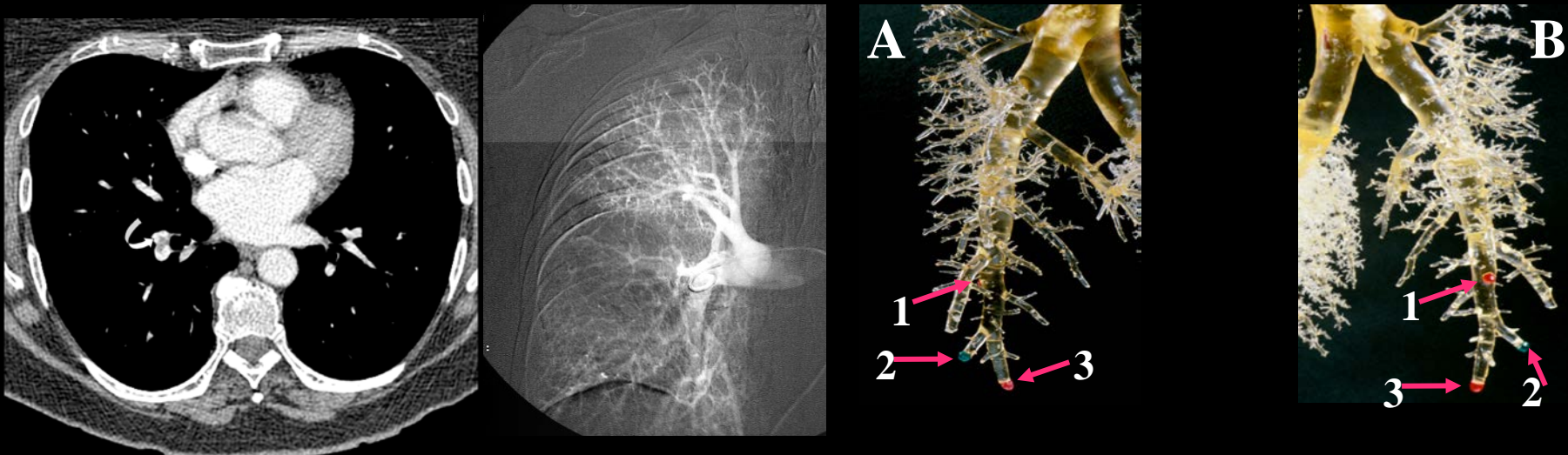
Injection intraartérielle : Q' x 2

La distension des vaisseaux pulmonaires provoqué par l' injection de produit de contraste n' est pas significativement différente selon le site d' injection

E Coche, L Baile, K Kim, JR Mayo.

The effect of contrast injection rate and site on pulmonary vascular distension. Academic Radiology 1999; 6 : 419-425

6. Angiographie pulmonaire: comparaison avec une méthode de référence externe



Méthode de référence- Méthode invasive potentiellement dangereuse

1 cas/ 3: discordance d'interprétation

Sensibilité/valeur prédictive positive: 87-88%

Fragmentation d'embolies massives/discordance interprétation

Irradiation: 3.2-30 mSv

Situations cliniques particulières

Femmes enceintes

Patient avec CI à l'iode

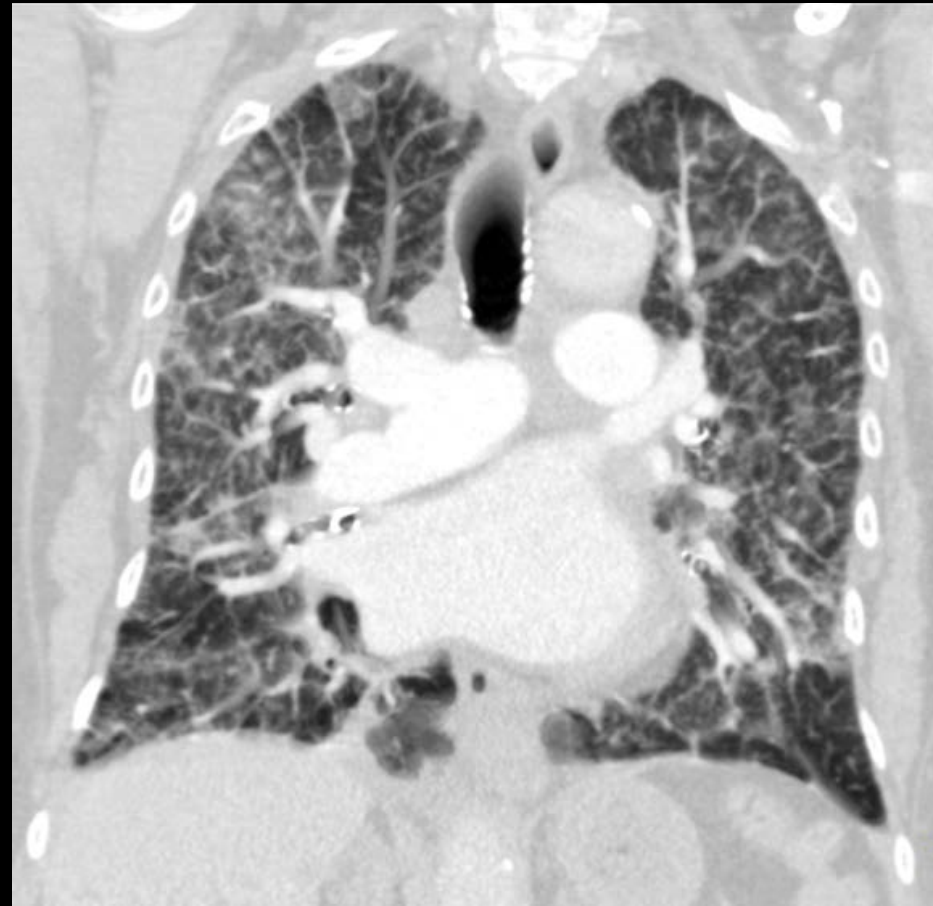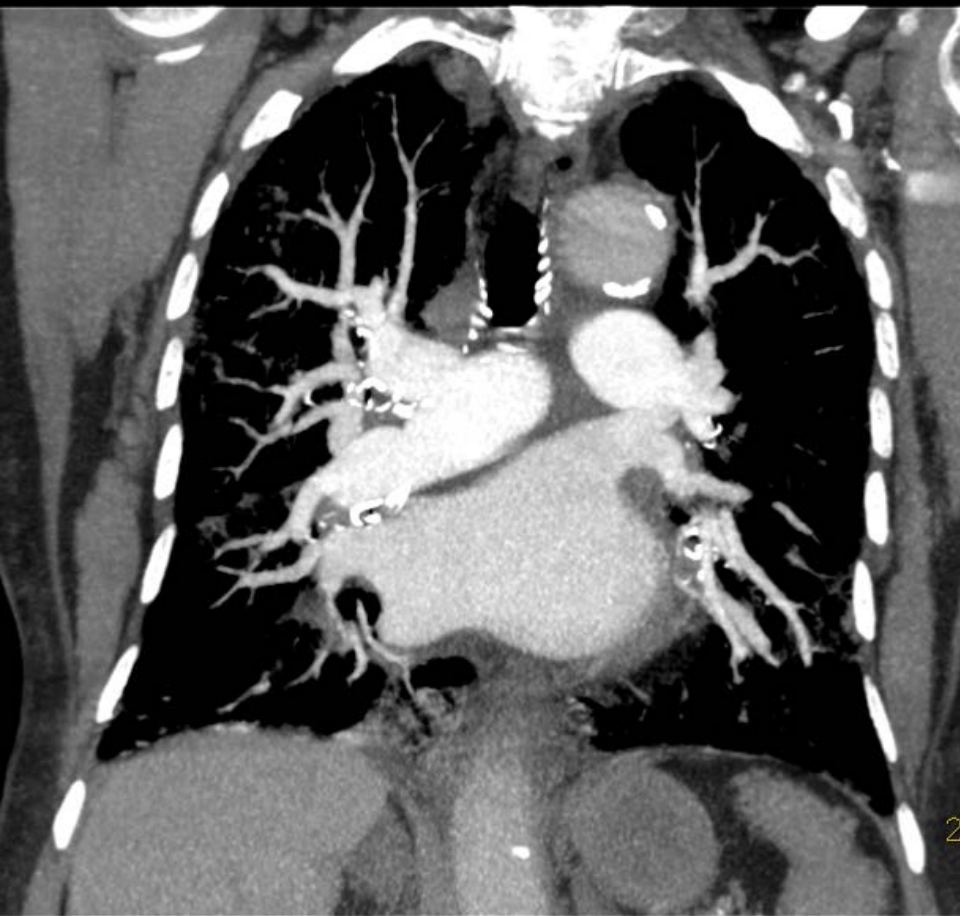
Embolie pulmonaire périphérique isolée

Embolie massive

Patients avec CI pdc et EP

- Iode: Allergie-néphrotoxicité dose dépendante
- Faire US mbs inf/scinti V/P
- Insuffisance rénale:
- Produits iso-osmolaires moins toxiques que hyper-osmolaire
- Réduction des doses sur MDCT ~40 mL
- Allergie à l'iode:
- Corticothérapie
- CT au Gd, IRM

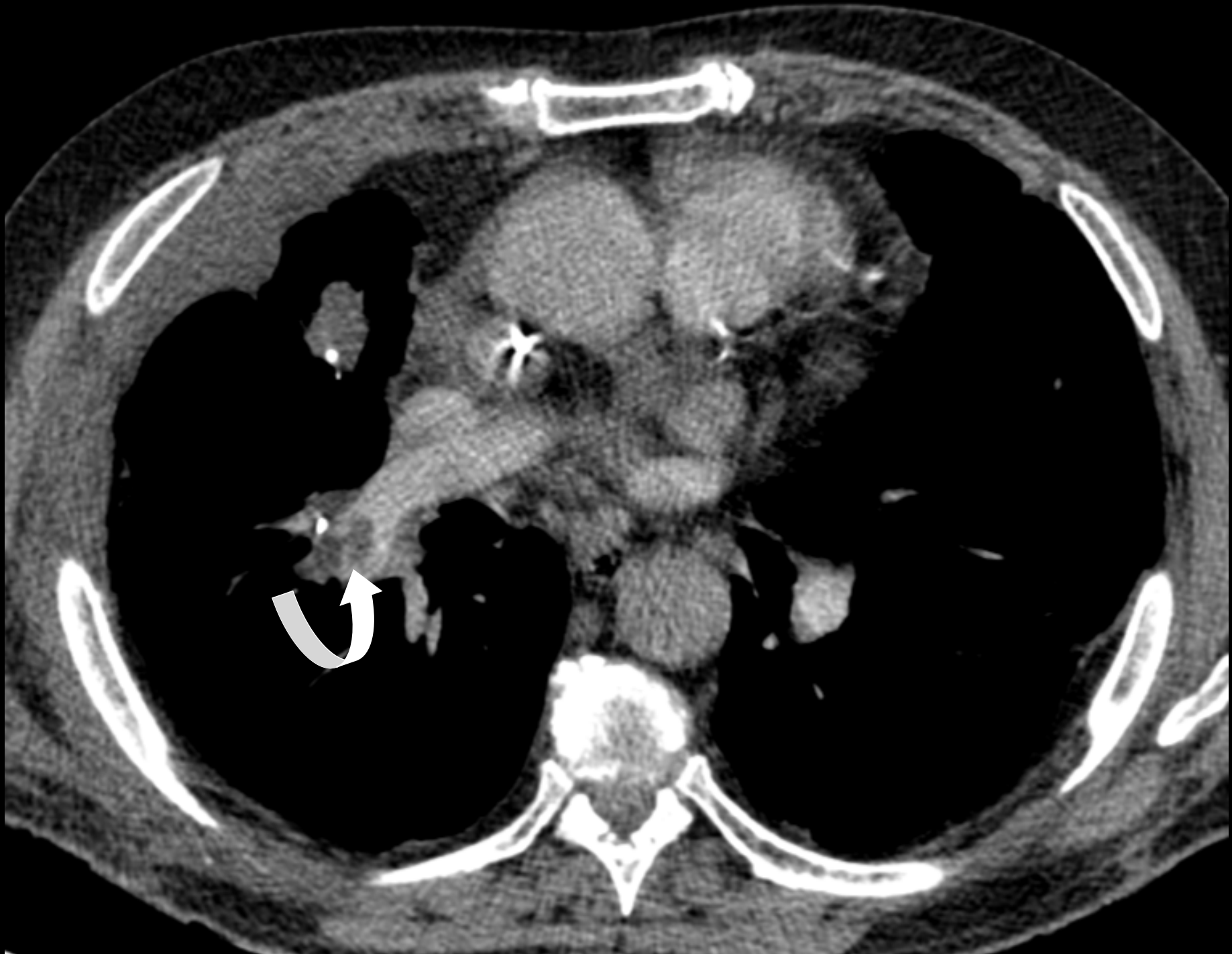
Wu CC, et al. Pulmonary 64-MDCT angiography with 30 mL of iv contrast material: vascular enhancement and image quality. AJR 2012;199:1247-51



Patiente de 83 ans avec suspicion d'embolie pulmonaire, pathologie interstitielle, possible décompensation cardiaque

Créatinémie limite: 1.5 mg/dL

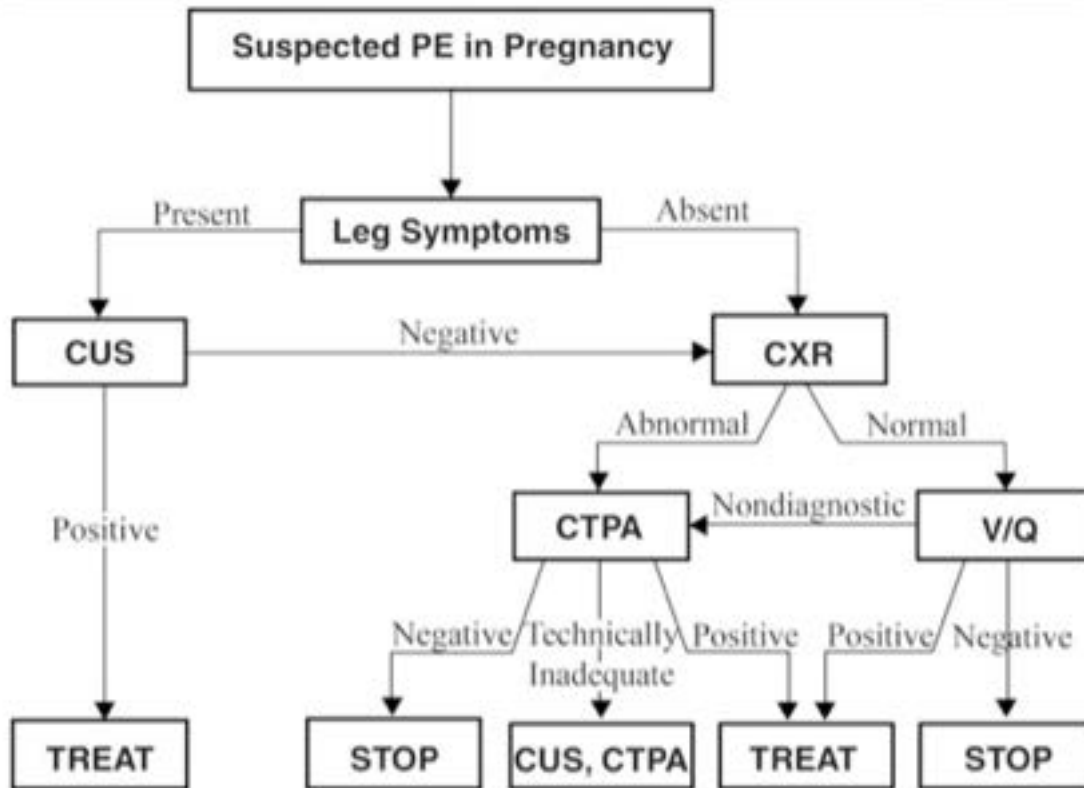
CT B-64 (PMS) : 64 x 0.625 mm, temps acquisition: 3.5 sec- injection: 40 mL pdc



Femmes enceintes et EP

- D-dimères ++ entre le 2ème T et 4-6 semaines après accouchement
- Risque de sur/sous R/ mis en balance avec risque de l'irradiation
- US mbs inférieurs (V. iliaques)-IRM pulmonaire
- CTAP << 3x que V/P scan
- V/P scan << CTAP seins
- Réduire dose (modulation) et protection seins
- Risque iode au foetus non connu → test pour détecter hypothyroïdie

American thoracic Guidelines

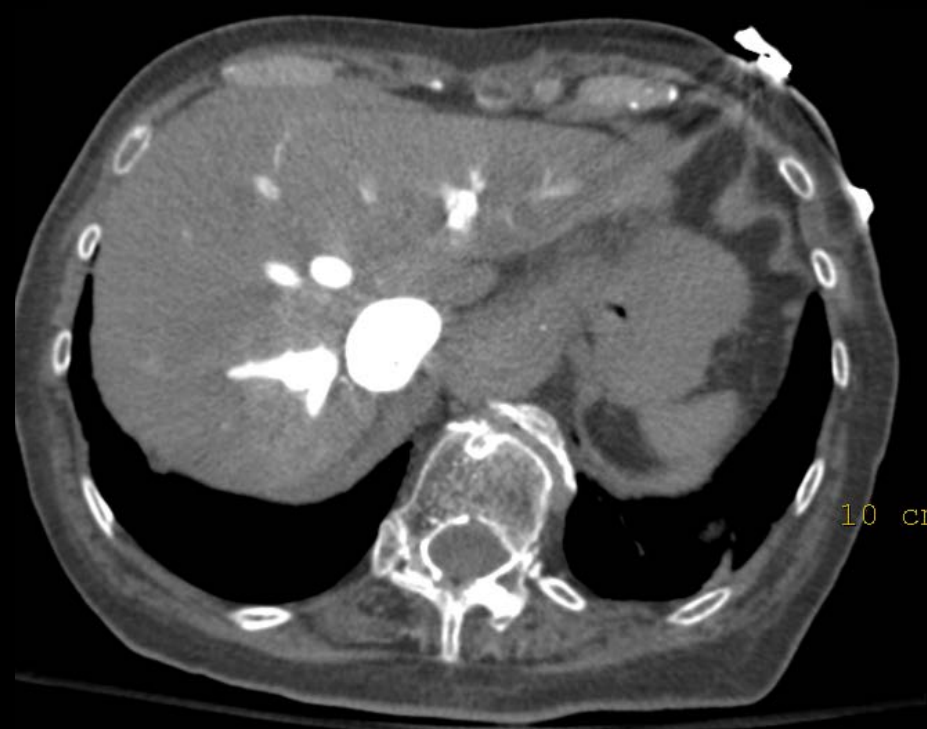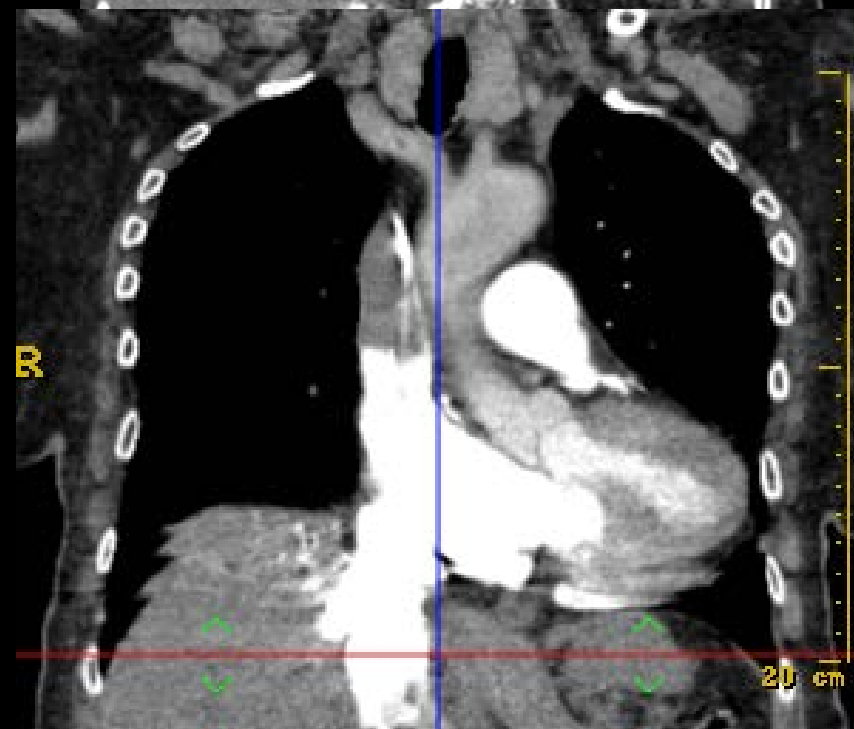

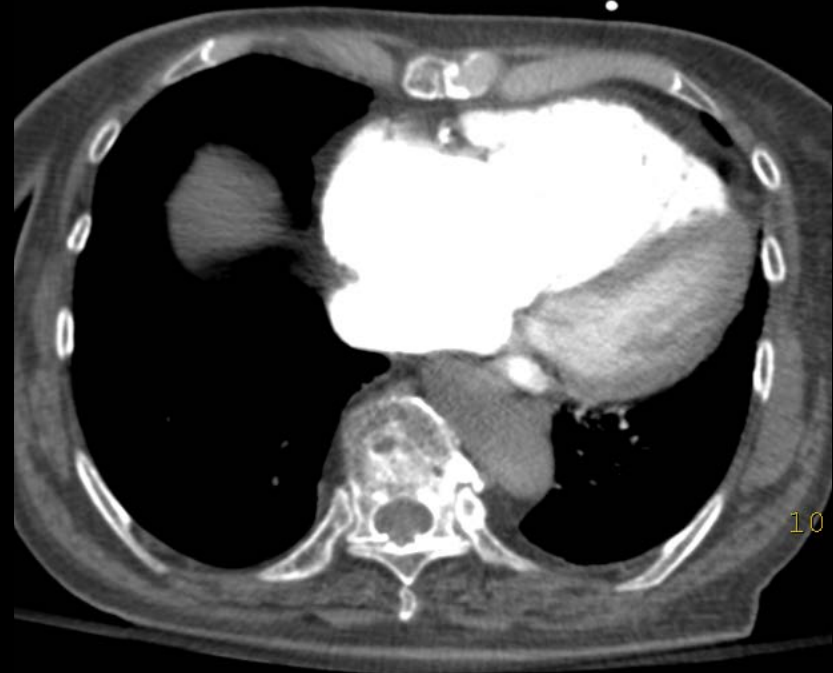
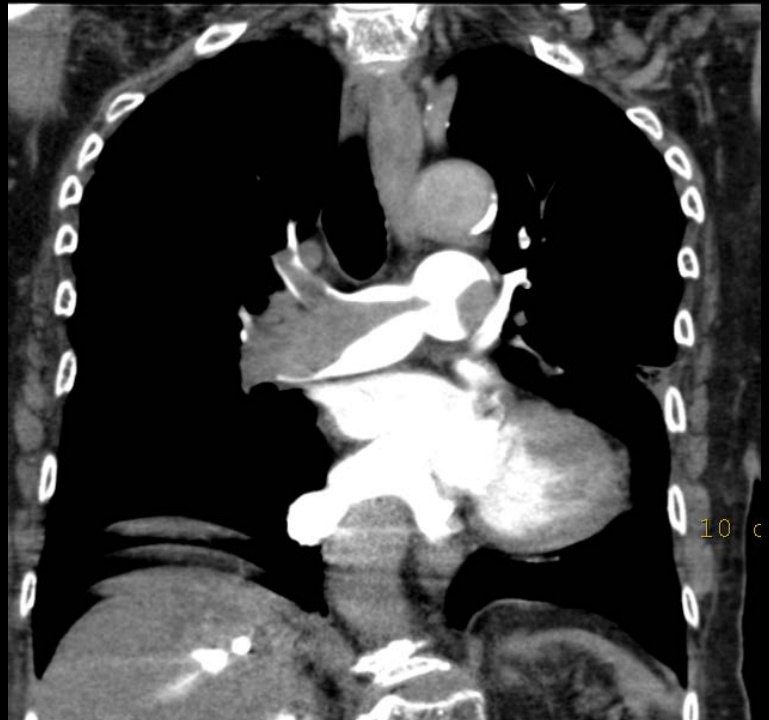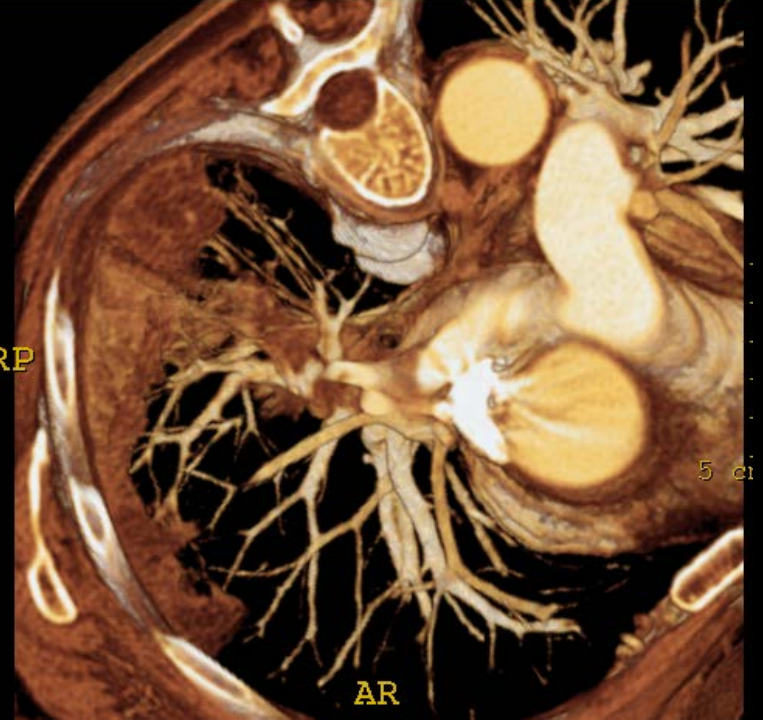
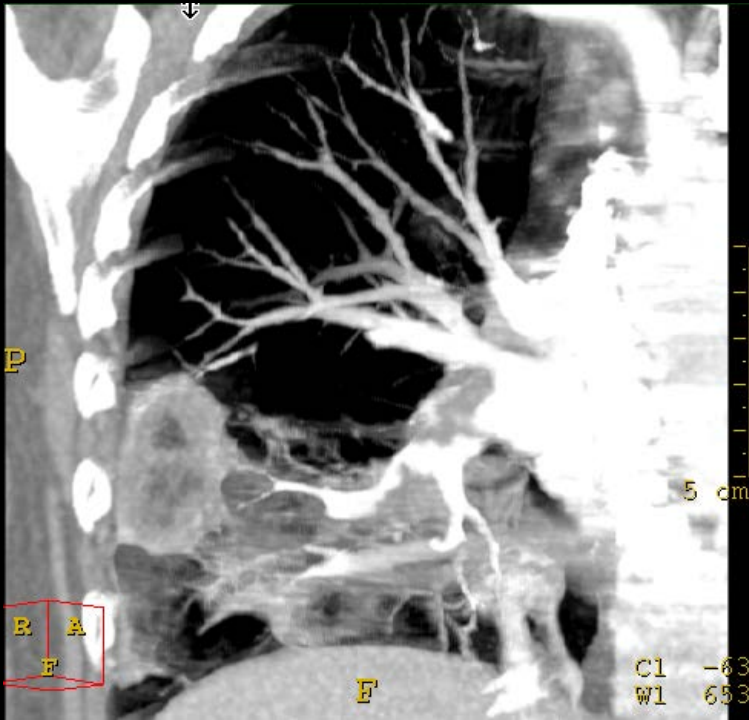
Diagnostic algorithm for suspected PE in pregnancy.

Pas de D-dimères
chez la femme
enceinte: manque
de spécificité

Embolie pulmonaire massive

- Pas de place actuellement pour le CT
- Echocardiographie
 - Transthoracique: diagnostic limité
 - Transoesophagien: meilleure performance
- Traitement:
 - Embolectomie chirurgicale
 - Thrombolyse



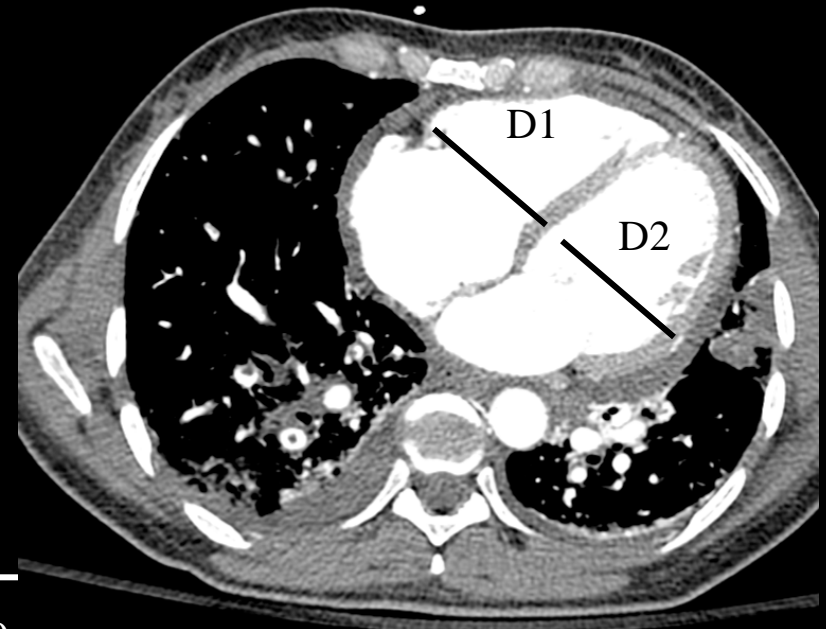


$VD (D)/VG (D) > 0.9$

Tx de mortalité à 30 jrs: 15.6%

$VD (D)/VG (D) < 0.9$

Tx de mortalité à 30 jrs : 7.7%



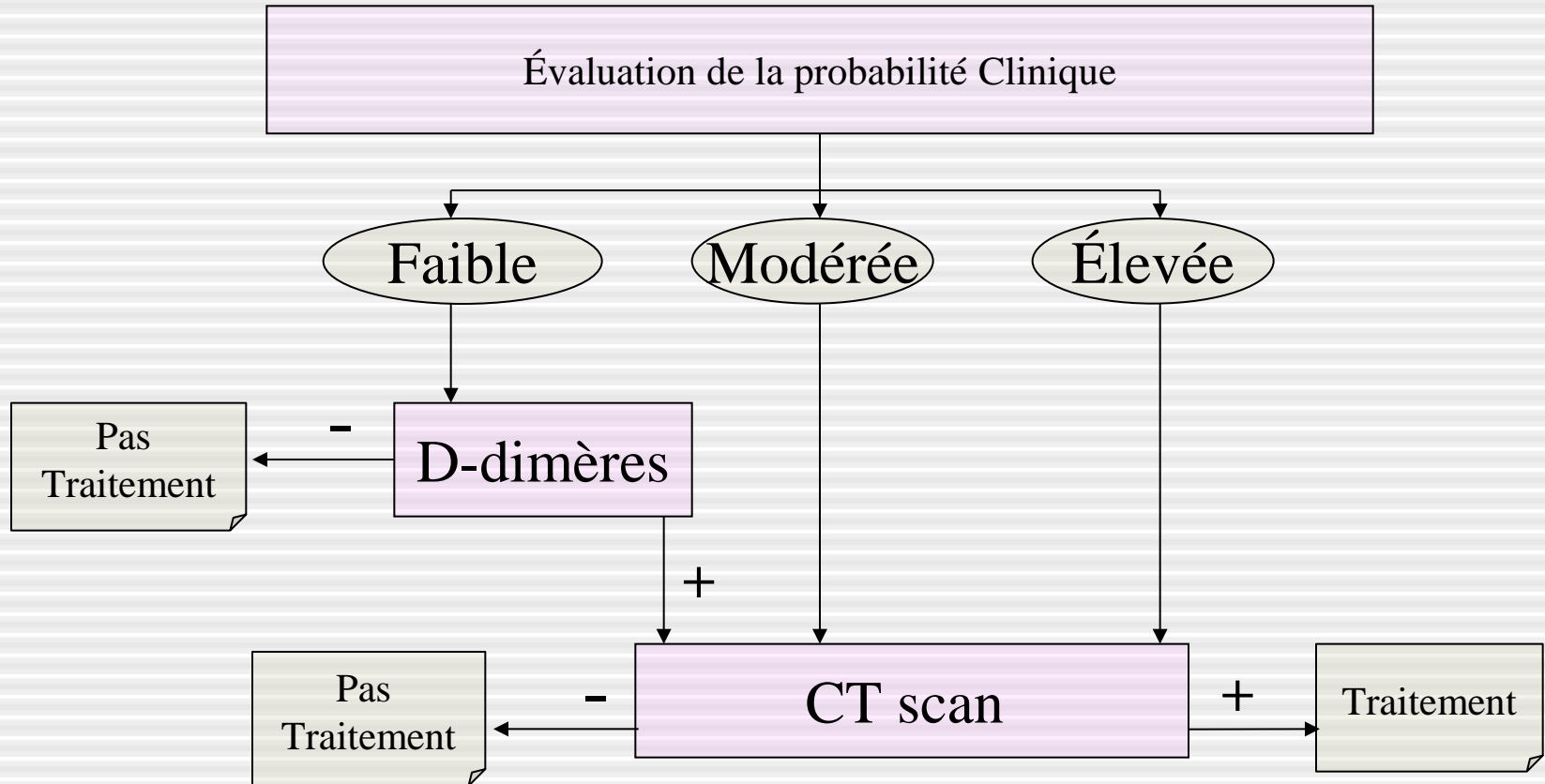
CAS n° 1

Homme de 51 ans

Plainte:

- Dyspnée légère, toux sèche
 - Douleur basi-thoracique gauche respiro-dependante
 - Douleur du mollet gauche il y a 3 jours, de résolution spontanée
 - Tabac: 10 cigarettes/j
 - Antécédents de phlébite
 - Pas de traitement en cours
-
- TA: 120/41 mmHg
 - FC: 94/min
 - FR: 20/min
 - SpO₂: 96%
 - FiO₂: 0,21
 - Apyrétique

Stratégie diagnostique



Score révisé de Genève

| | |
|---|--------|
| <u>Facteurs de risque</u> | |
| * Âge > 65 ans | 1 |
| * Antécédent maladie thromboembolique | 3 |
| * Chirurgie sous anesthésie générale ou fracture d'un MI dans le mois précédent | 2 2 |
| * Cancer actif ou en rémission <1 an | |
| <u>Symptômes</u> | |
| * Douleur unilatérale d'un MI | 3 |
| * Hémoptysie | 2 |
| <u>Signes cliniques</u> | |
| * Fréquence cardiaque 75-94/min | 3 |
| ≥95/min | 5 |
| * Douleur à la palpation d'un trajet veineux ou œdème unilatéral d'un MI | 4 |

Score 0-3 Proba. faible

4-10 Proba. intermédiaire

≥ 11 Forte proba.

Score révisé de Genève:

Age

>65 ans +1

Antécédents

Personnel d'EP ou de TVP +2

Chirurgie ou immobilisation +3

Cancer actif +5

Symptômes

Hémoptysies +2

Douleur spontanée du mollet +3

Signes Cliniques

FC = 75-94/min +3

FC > 95/min +4

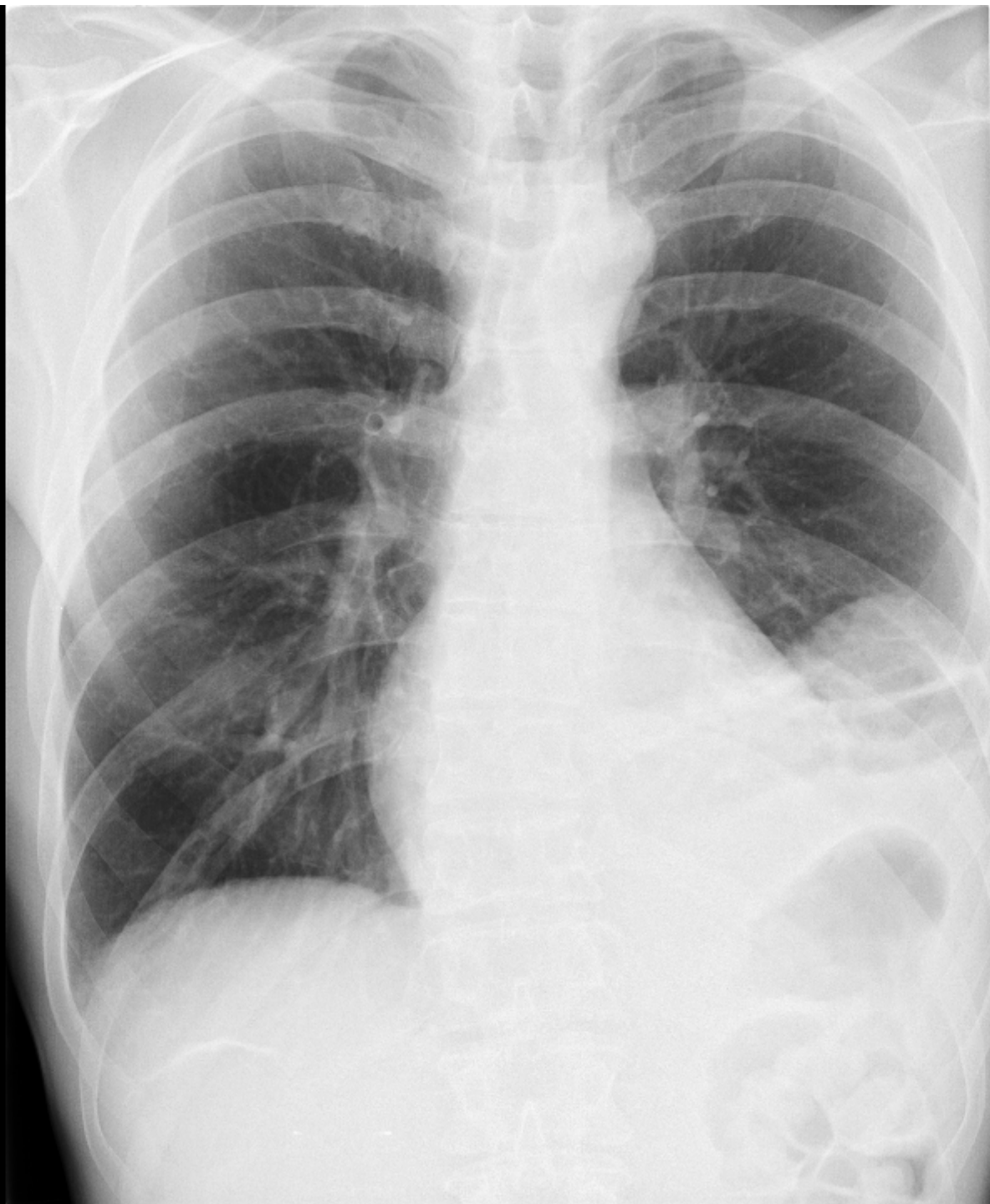
Signes de TVP +5

Probabilité faible <=4

Probabilité moyenne 5-8

Probabilité forte >=9

A noter: DDimère 4140 (norme <= 500ng/ml)

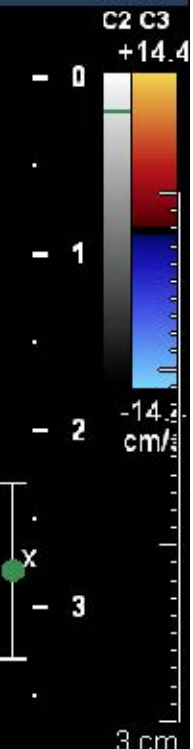
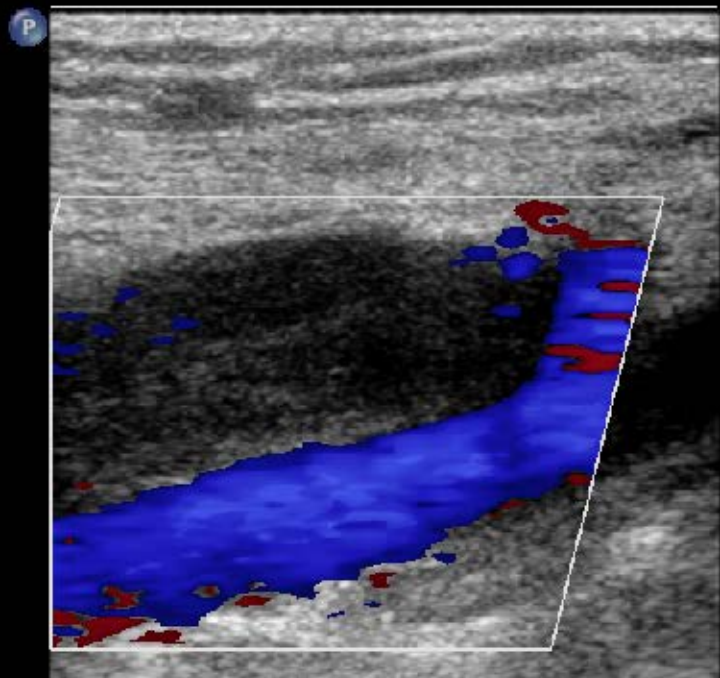


20 cm

C 534
W 961

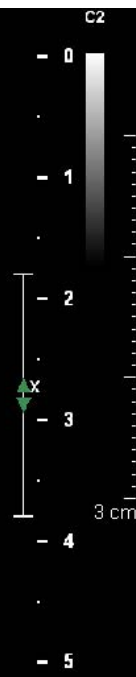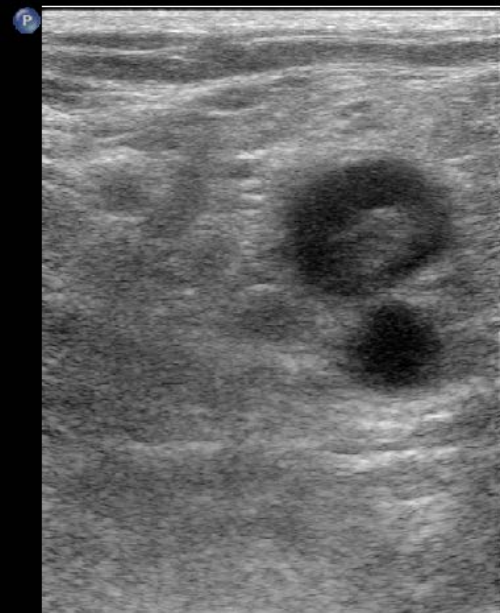CI 12Hz
R1

2D
61%
C 50
P Bas
Gén
Coul
64%
1500Hz
FP 52Hz
Moy



V POP G

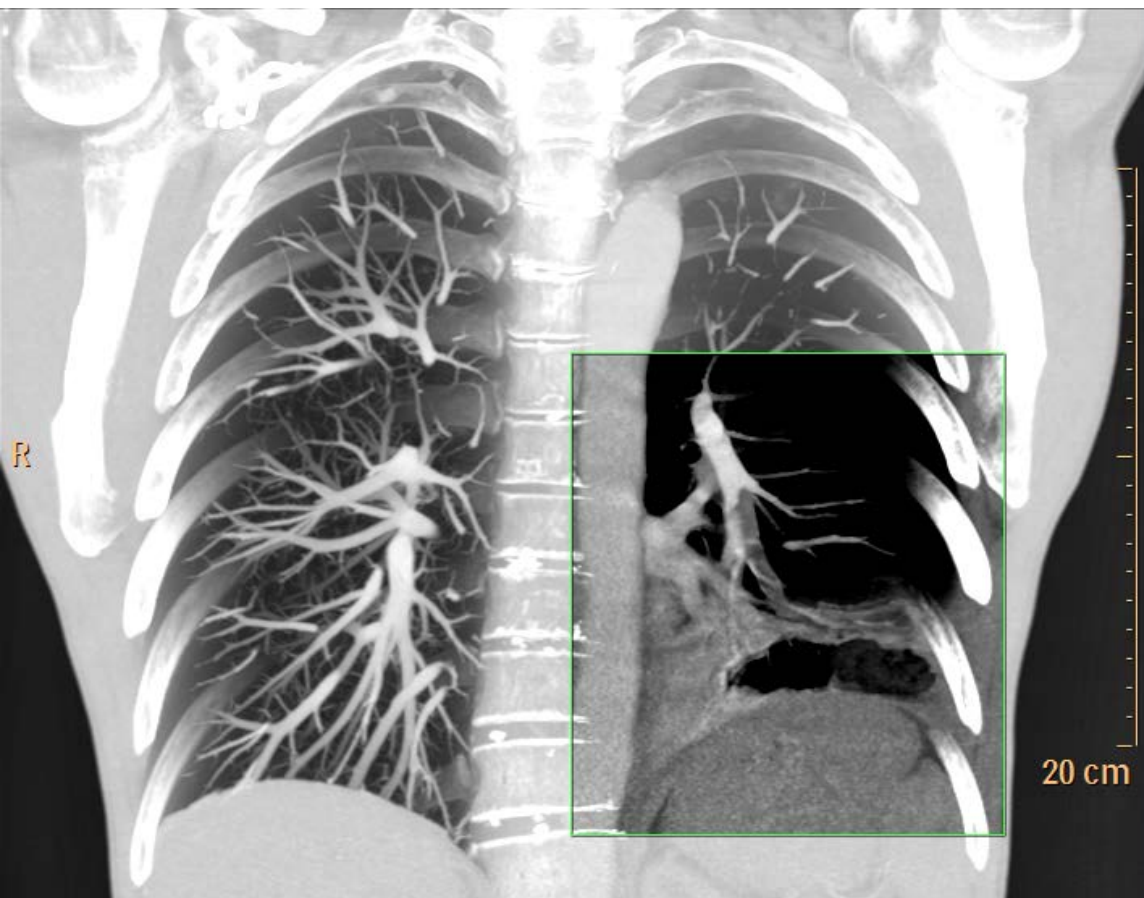CI 36Hz
RV
2D
42%
C 50
P Bas
Gén



V POP G

Echo Doppler veineux Minf Gh

CT scanner thoracique



| <u>Paramètres</u> | <u>Valeur</u> |
|-------------------|---------------|
| Collimation | 40 x 0.625 mm |
| Epaisseur | 0,9 mm |
| Incrément | 0.45 mm |
| Temps rotation | 0.4 sec |
| Temps acquisition | 6.8 sec |
| kVp | 120 kVp |
| mAs | 200 |
| CTDI | 14 mGy |

100 mL de produit de contraste (Xenetix 350) injectés à 4 mL/sec

Résumé

- Diagnostic: Embolie pulmonaire aiguë
- Localisation:
 - Artère lobaire inférieure gauche, segmentaire latéro-basale gauche. Branches sous-segmentaires mal opacifiées dans ce territoire
 - A segmentaire postéro-basale droite
- Signes associés:
 - Epanchement pleural gauche de faible abondance
 - Infarctus pulmonaire dans le territoire postero-basal et latéro-basal du LIG

CAS n° 2

Femme de 86 ans

Plainte:

- Altération de l'état général
- Dyspnée et douleur thoracique d'apparition brutale depuis 4 jours
- Troubles trophiques des membres inférieurs, symétriques, contusion du genou gauche post traumatique.
- A la suite du traumatisme, la patiente est restée confinée au lit et au fauteuil.

Antécédents:

- Embolie pulmonaire dans les suites d'une chirurgie de colonne
- Phlébite à l'âge de 27 ans dans les suites d'une intervention gynécologique
- Traitement: Asaflow et Omeprazole

- TA 125/80 mmHg
- FC 81/min
- FR 20/min
- SpO2 96%
- FiO2 0,21
- Apyrétique

Score révisé de Genève:

Age

>65 ans +1

Antécédents

Personnel d'EP ou de TVP +2

Chirurgie ou immobilisation +3

Cancer actif +5

Symptômes

Hémoptysies +2

Douleur spontanée du mollet +3

Signes Cliniques

FC = 75-94/min +3

FC > 95/min +4

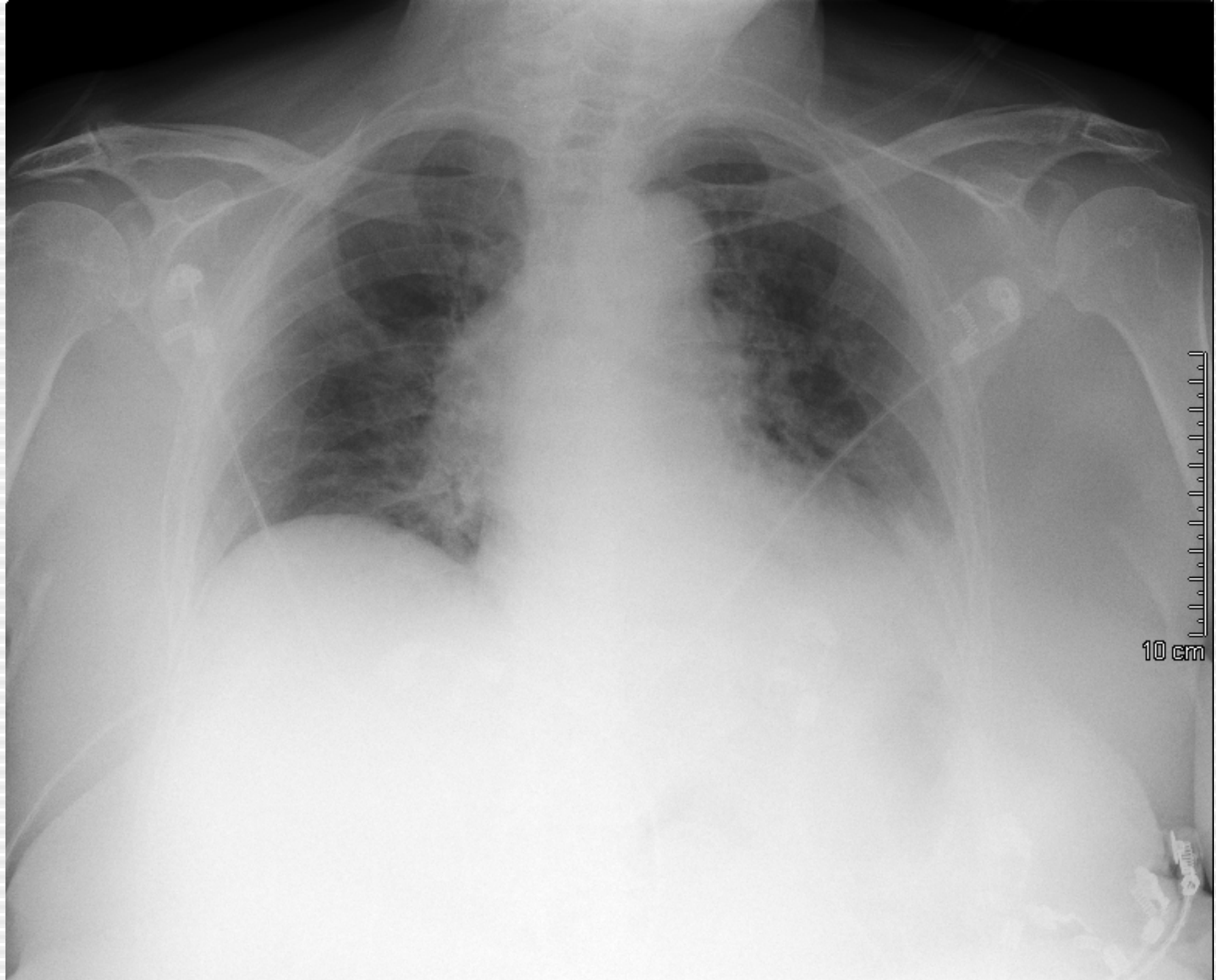
Signes de TVP +5

Probabilité faible <=4

Probabilité moyenne 5-8

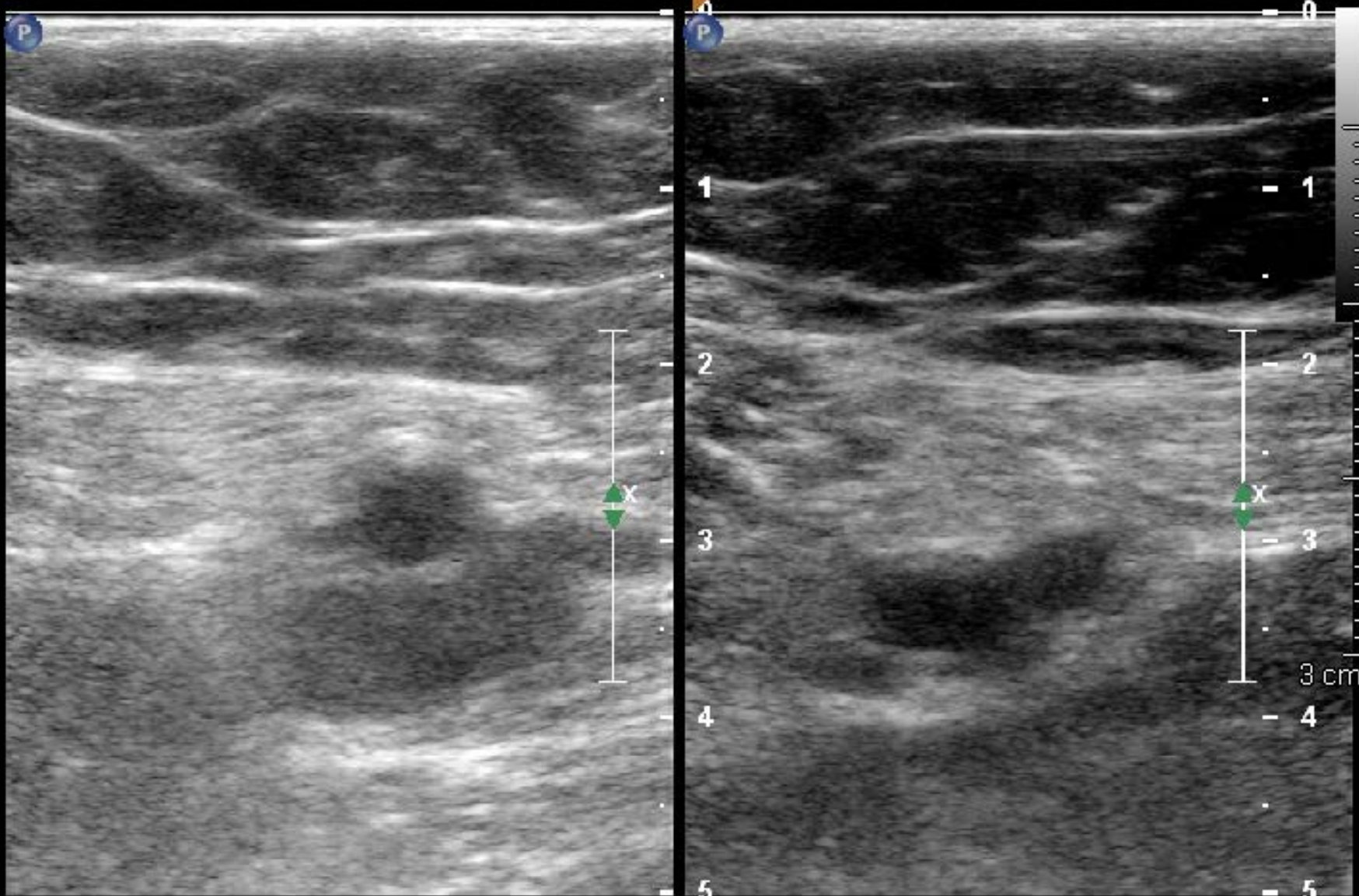
Probabilité forte >=9

A noter: DDimère non réalisé



CF 3.5MHz
RV

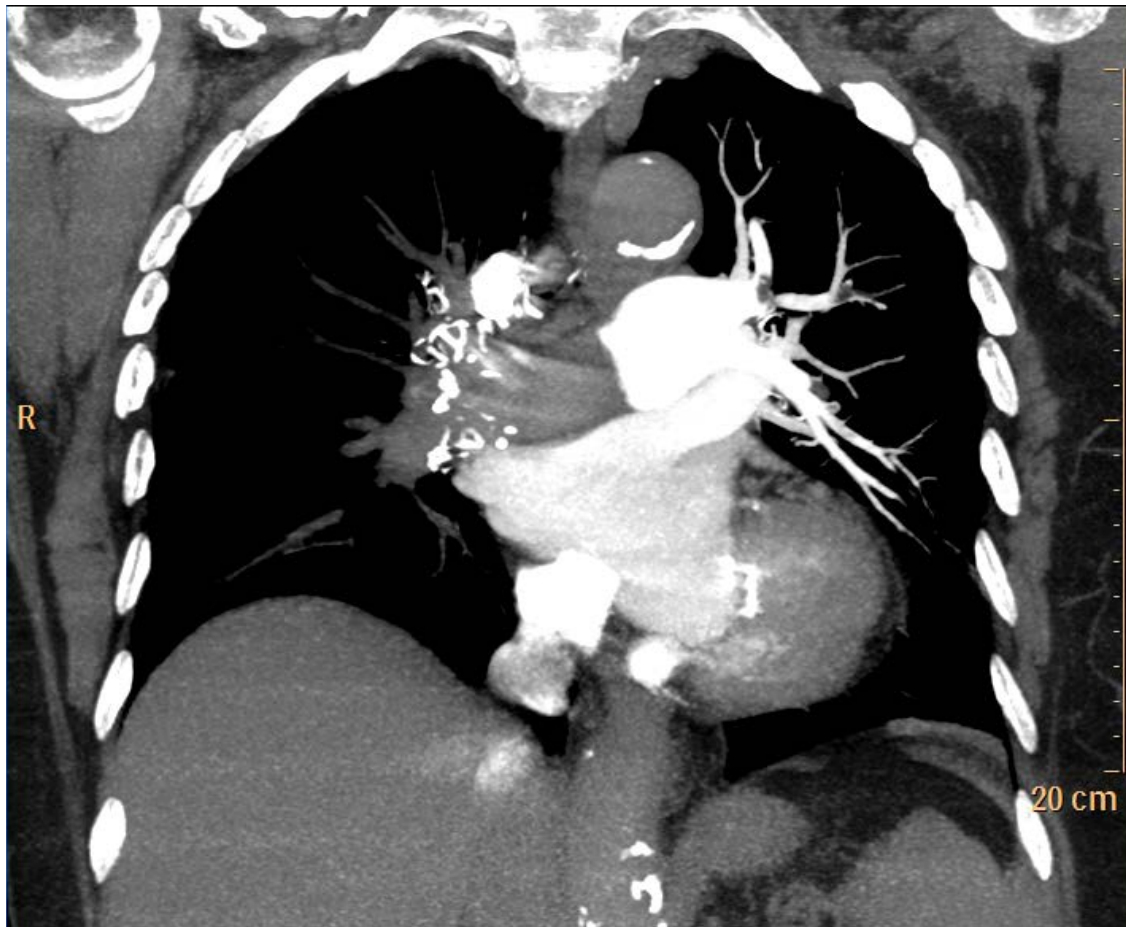
2D
37%
C 50
P Bas
Gén



Droite

3 cm

CT scanner thoracique



| <u>Paramètres</u> | <u>Valeur</u> |
|-------------------|---------------|
| Collimation | 40 x 0.625 mm |
| Epaisseur | 0, 9 mm |
| Incrément | 0.45 mm |
| Temps rotation | 0.4 sec |
| Temps acquisition | 5.9 sec |
| kVp | 120 kVp |
| mAs | 200 |
| CTDI | 14 mGy |

100 mL de produit de contraste (Xenetix 350) injectés à 4 mL/sec

Résumé

- Diagnostic: Embolie pulmonaire sévère
- Localisation:
 - Occlusion complète du tronc de l'artère pulmonaire droite
 - Artère segmentaire ventrale et dorsale du culmen
 - Artère segmentaire supérieure de l'artère linguale
 - Artère lobaire inférieure gauche
 - Artère segmentaire du segment supérieur du LIG (S6)
 - Artère segmentaire antéro-basale et latéro-basale + ss segmentaire du LIG

Résumé

- Signes associés:
 - Atélectasie en bande postéro-basale du LID
 - Troubles ventilatoires et opacité en « verre dépoli » au niveau du LSD
- Signes de gravité:
 - Rapport VD/VG > 0.9 (2.5)
 - Diamètre artère pulmonaire > 30 mm (35 mm)
 - Elargissement VCS
 - Elargissement de la veine azygos
 - Reflux pdc dans VSH