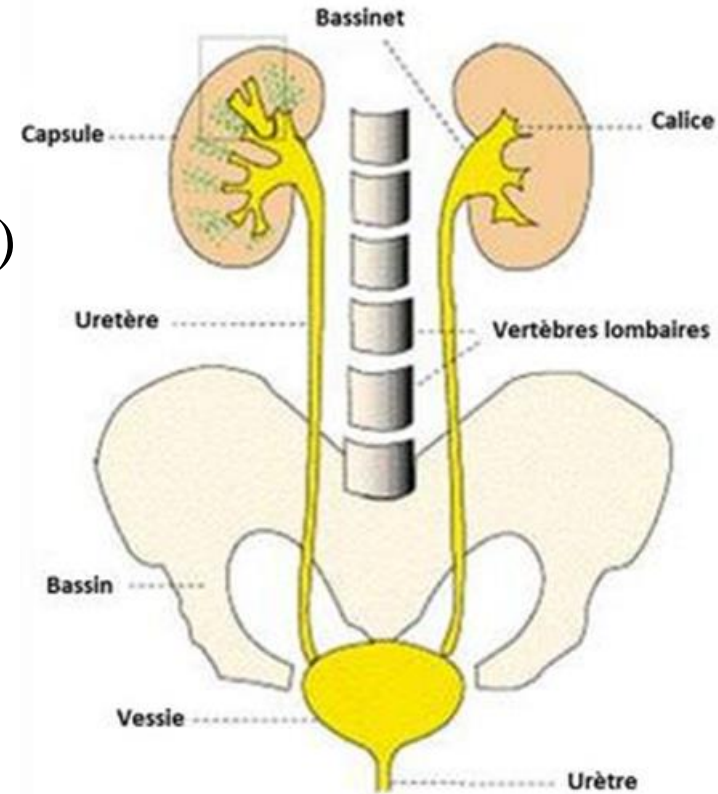
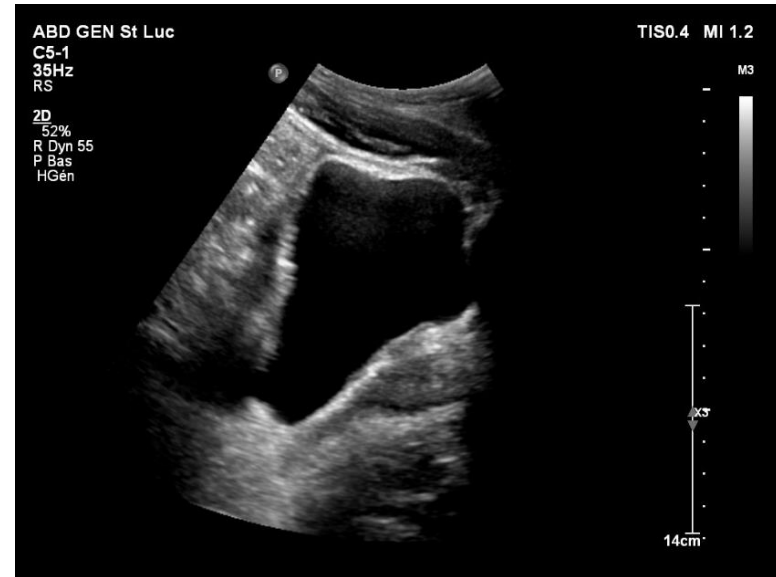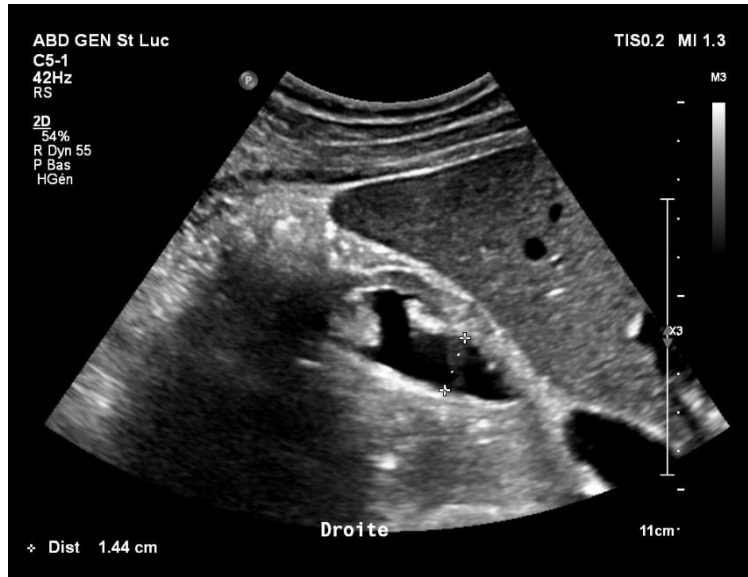

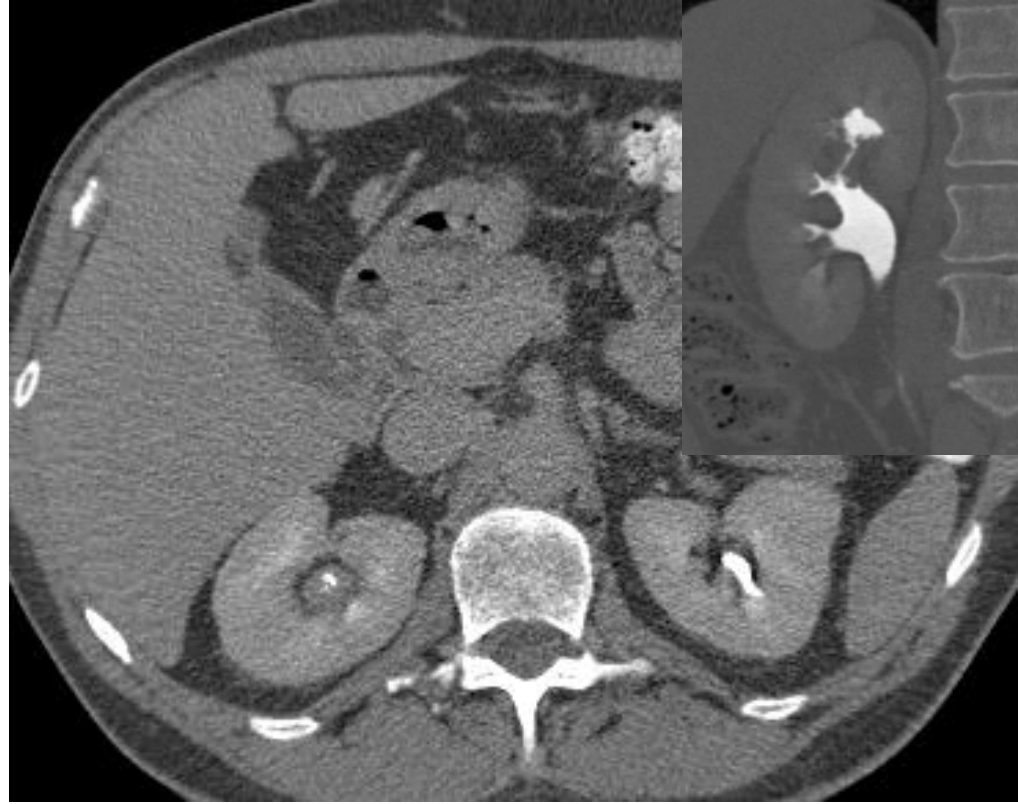
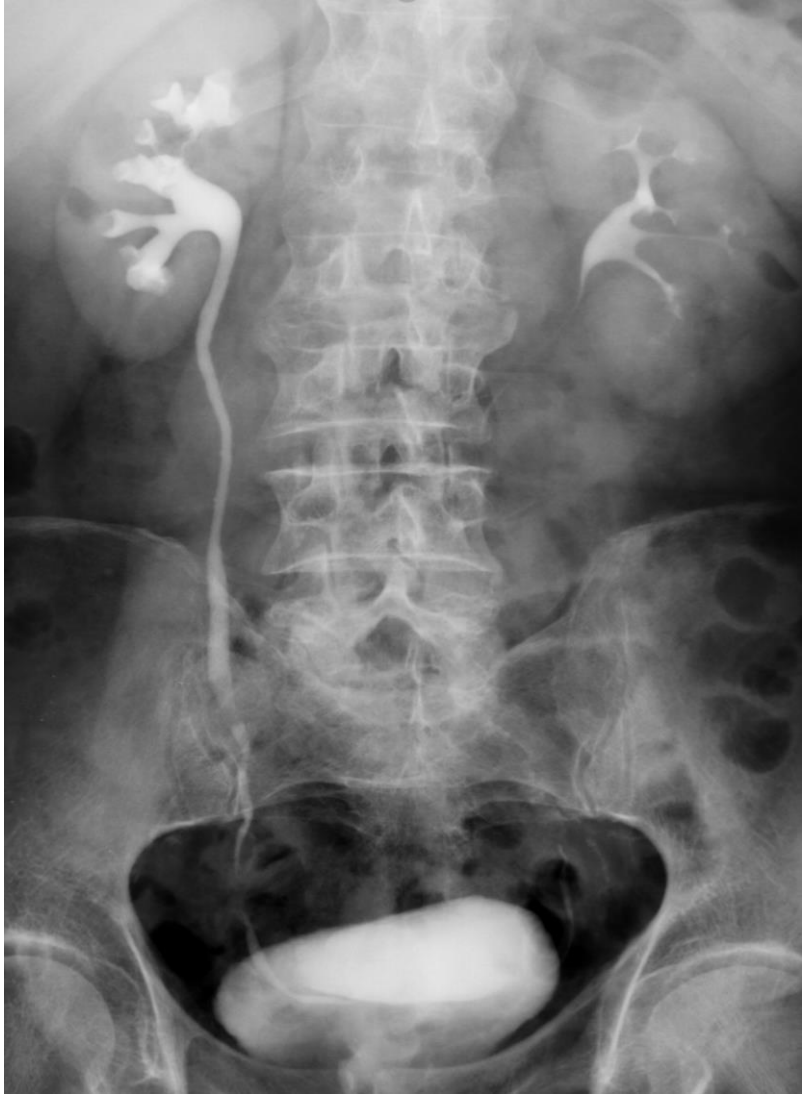# Plan du cours

- **Voies urinaires :**
  - Images d'addition pré-calicielles
  - Syndrome obstructif ((lithiase : autre cours)  
syndrome de jonction, tumeur urothéliale,  
autre (néo, fibrose, ...))
  - Vessie
  - Urètre
- **Prostate**
- **Testicules**







# 2 Techniques d'acquisition CT

**bolus unique**

phase parenchymateuse

6-8 min

phase excrétoire

phase sans injection

injection de 100% dose

Hydratation ! Lasix +/-

**split bolus**

injection  
de 30% dose

7 min

injection  
de 70% dose

70-100 sec

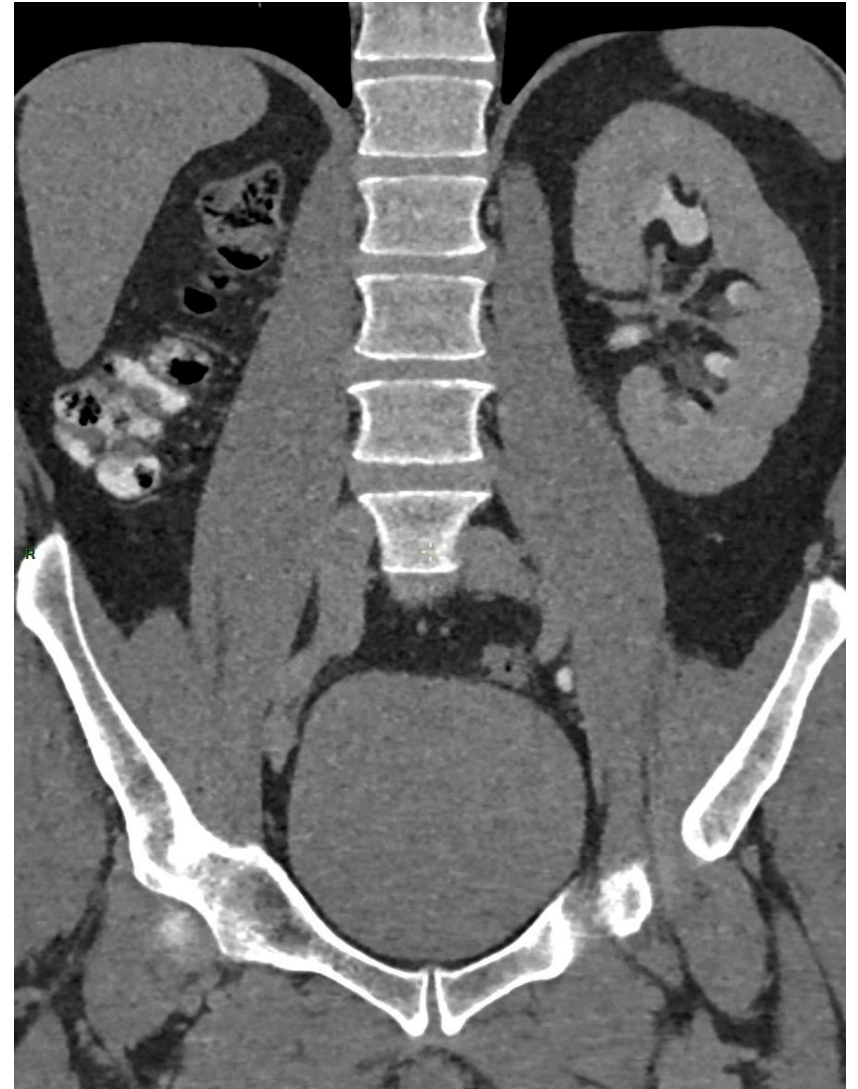
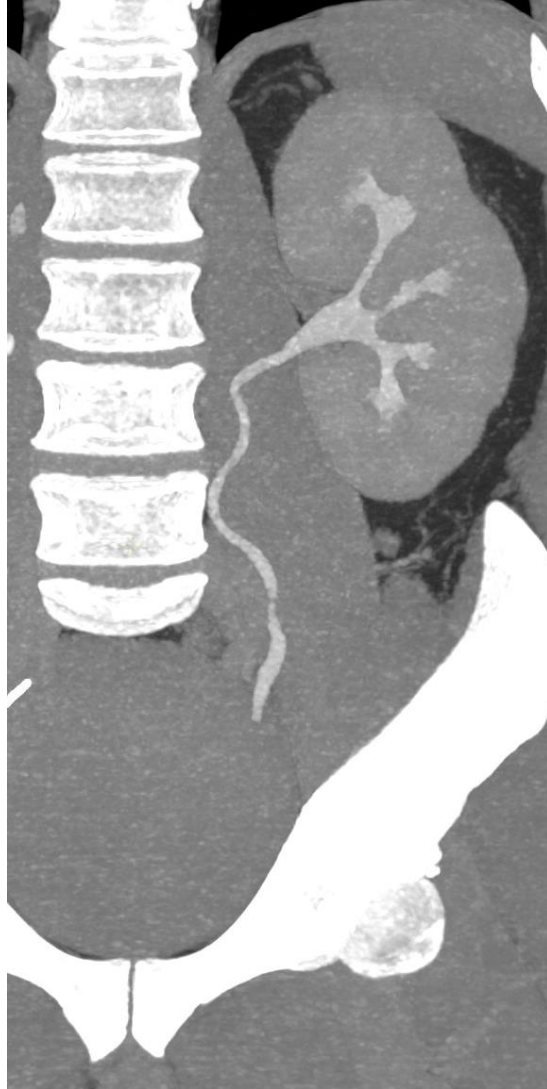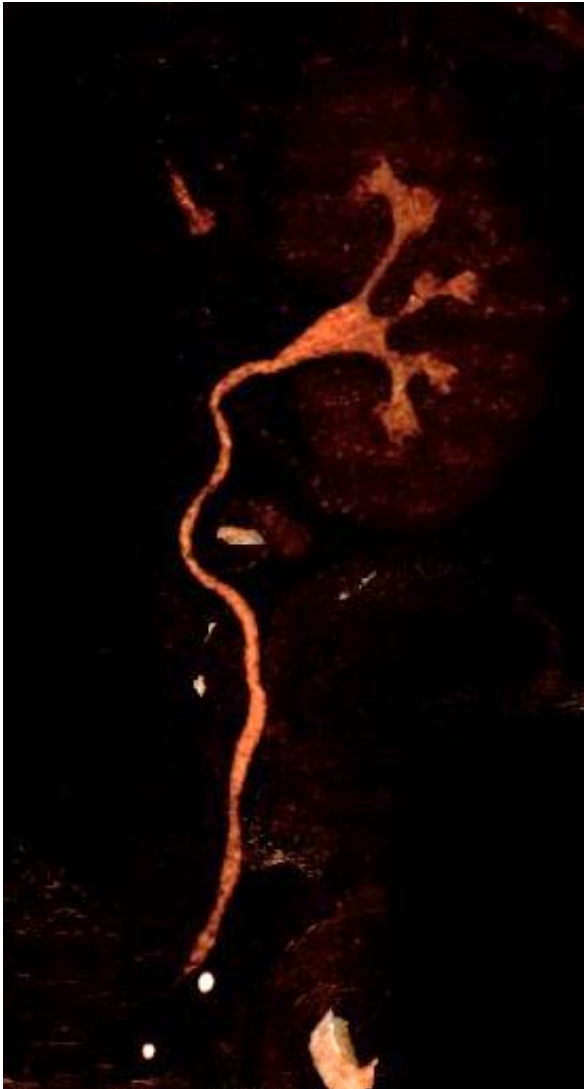phase mixte  
-excrétoire  
-parenchymateuse

# Reconstructions

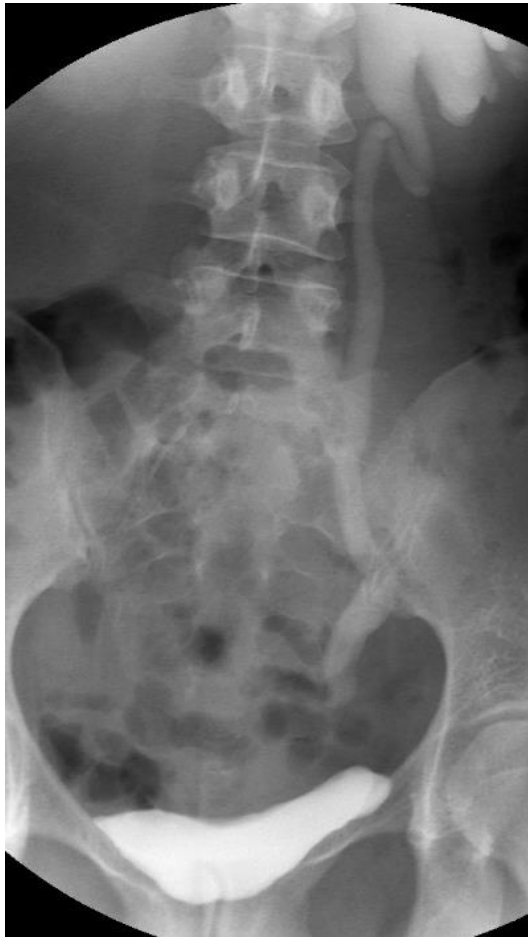volume

MIP

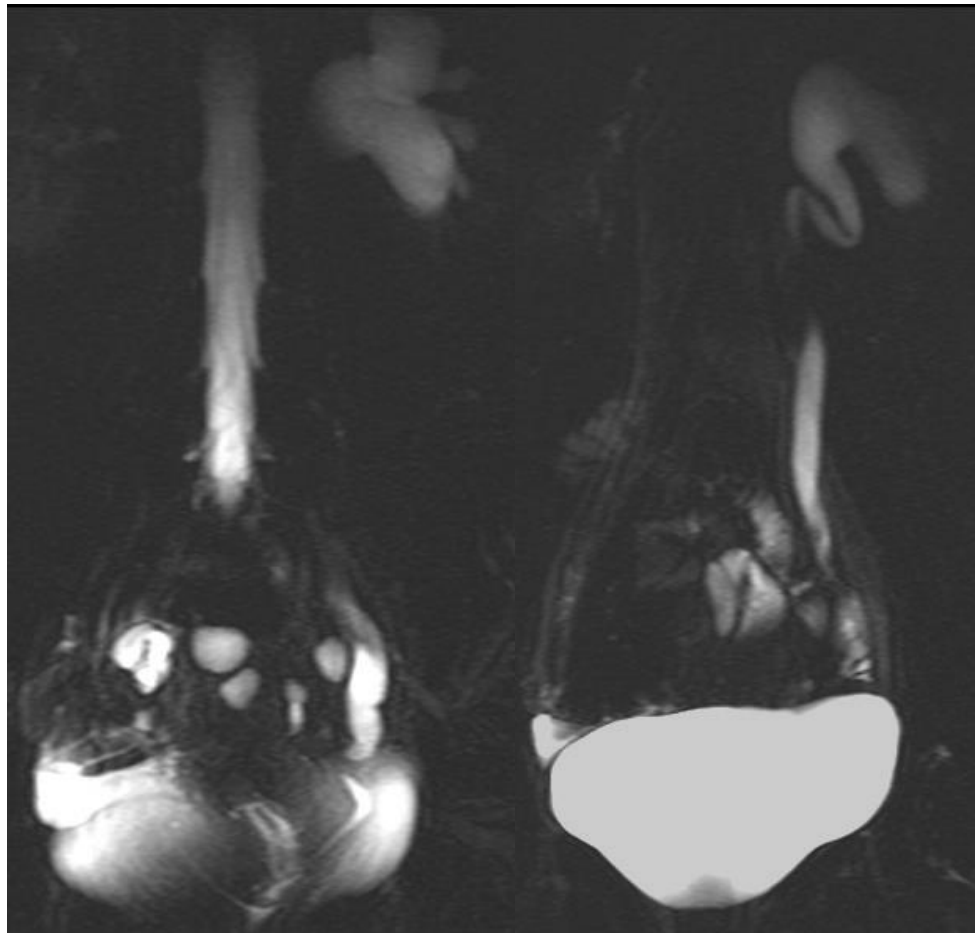
MPR



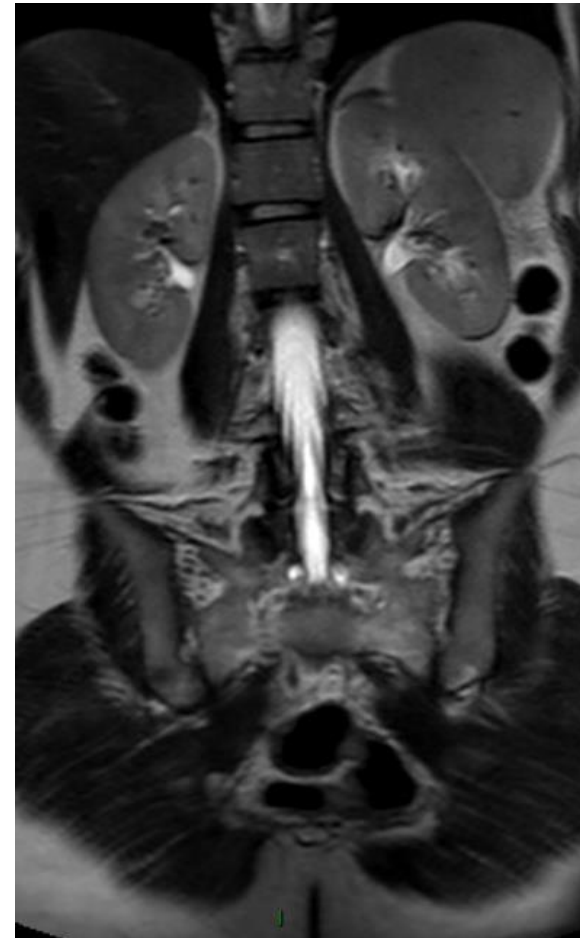CT + Lasix IV + contraste IV (6 min.)



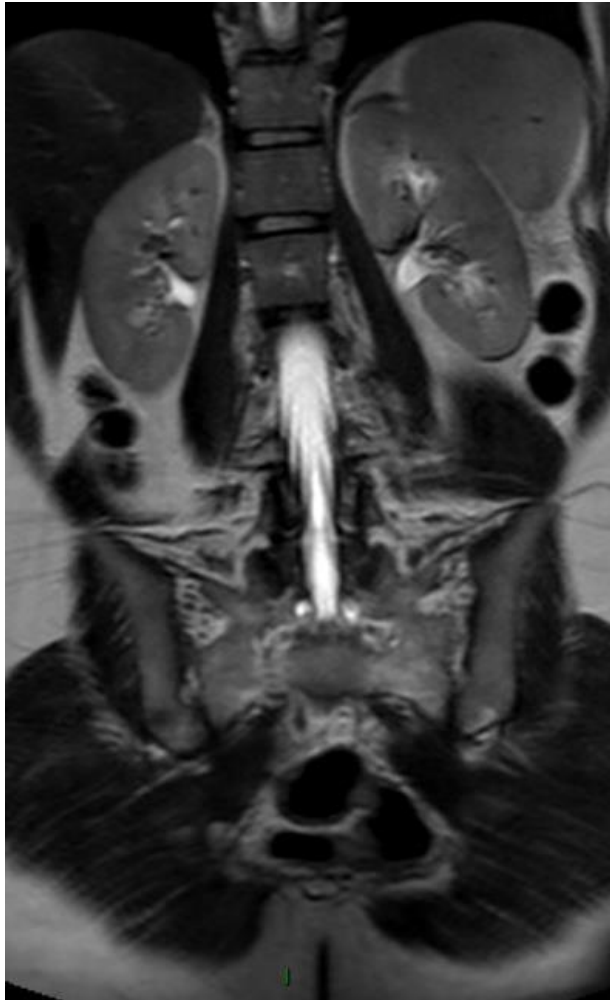UIV



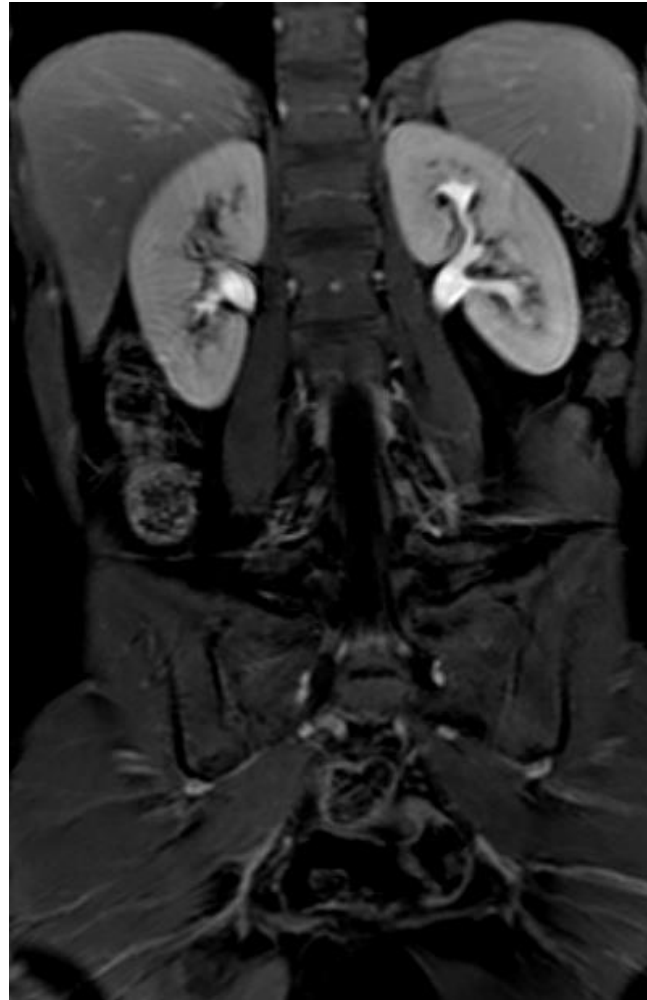
IRM



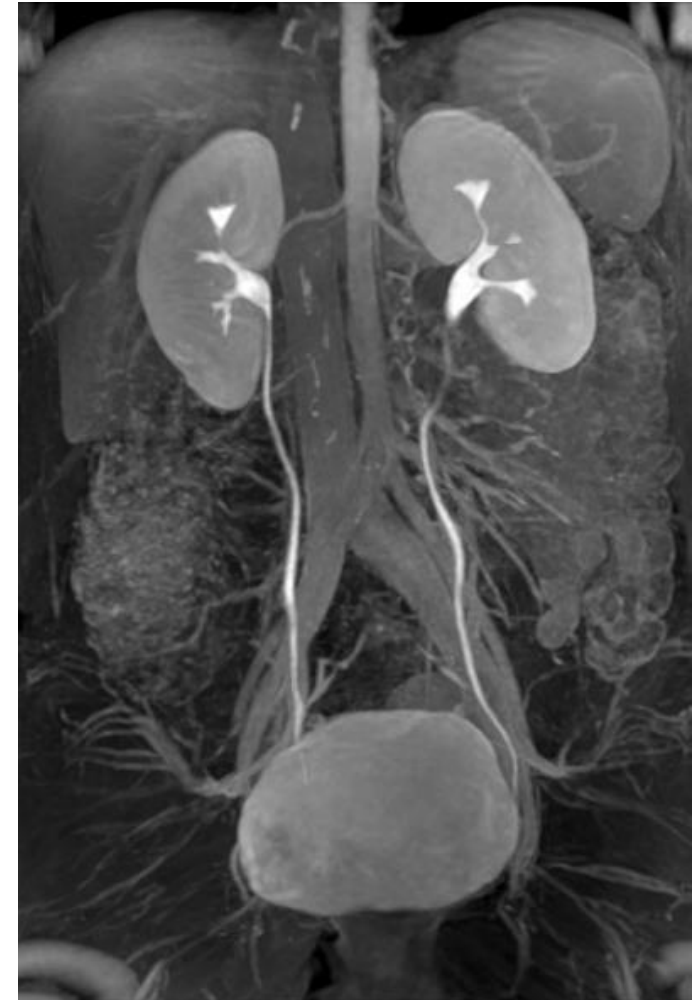Séquences pondérées T2  
Coupes épaisses et fines sans contraste IV



T2 sans contraste IV



T1 Fat Sat + contraste

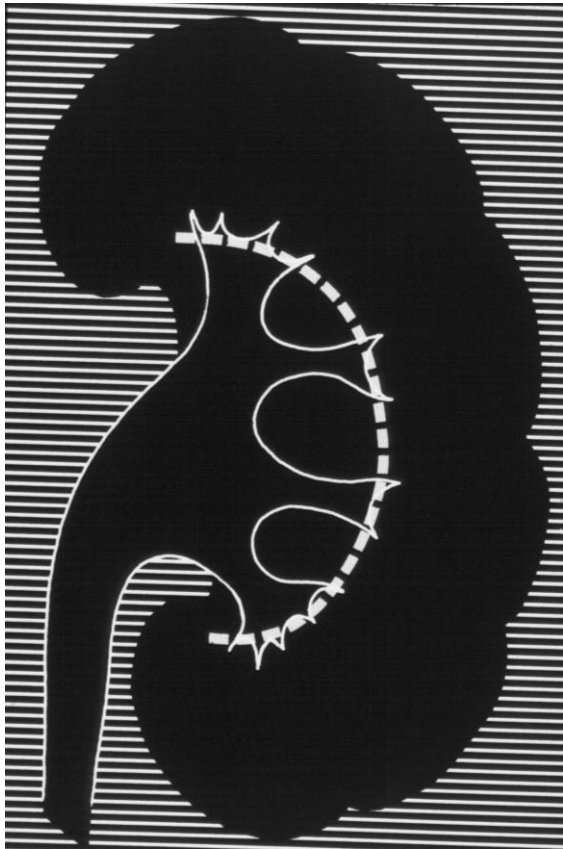


T1 Fat Sat reconstruction

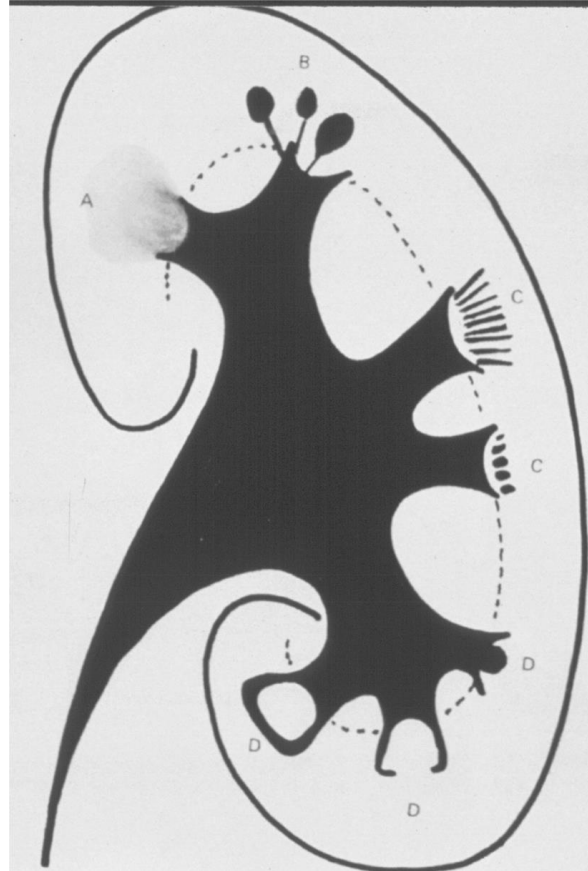
UroIRM sans et avec injection de Lasix  
**Si patient jeune ou contre-indication au CT**  
**(allergie – insuffisance rénale)**

# Images d'addition précalicielles

## Opacification d'une cavité dans la médulla rénale



Ligne interpapillaire de Hodson



### **Diverticule précaliciel**

Anomalie de division du  
bourgeon urétéral

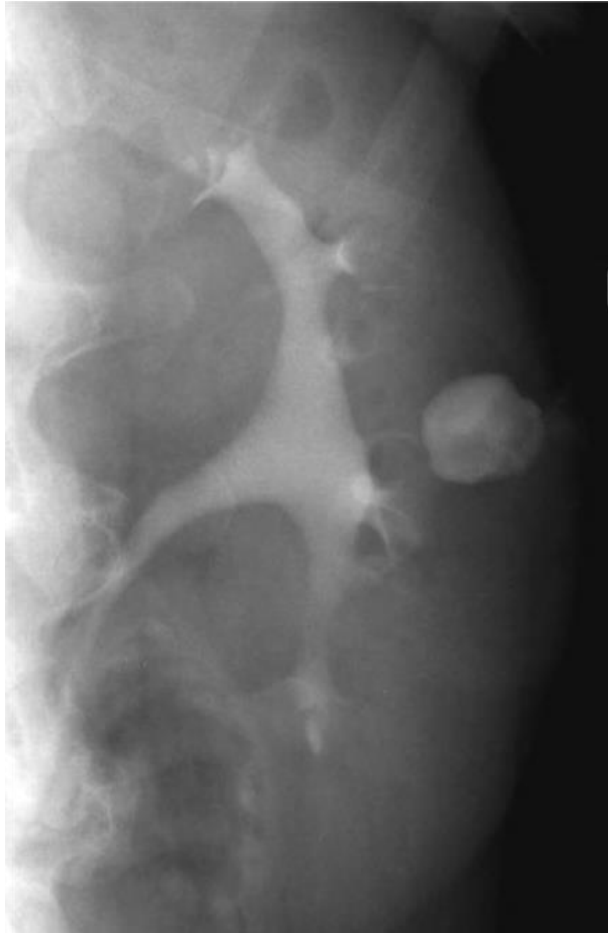### **Spongiose rénale**

(maladie de Cacchi et Ricci)  
Dilatation kystique ou  
tubulaire des tubes collecteurs  
distaux

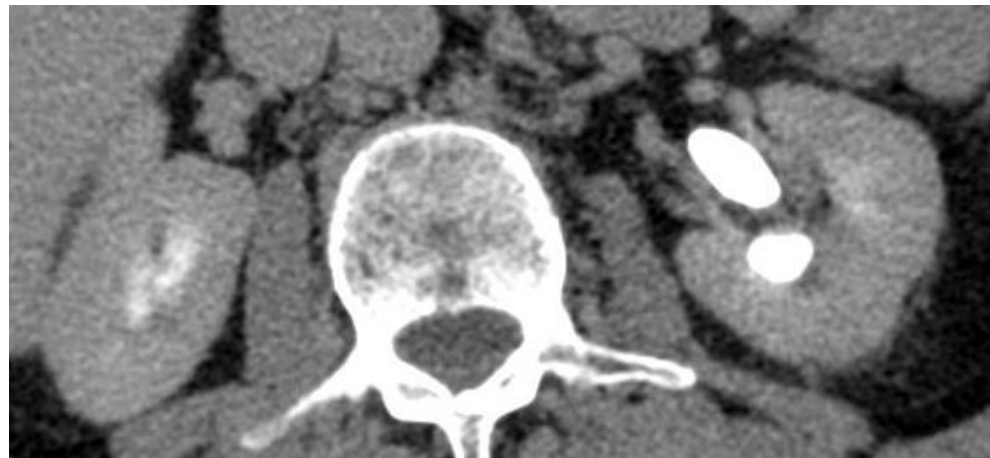
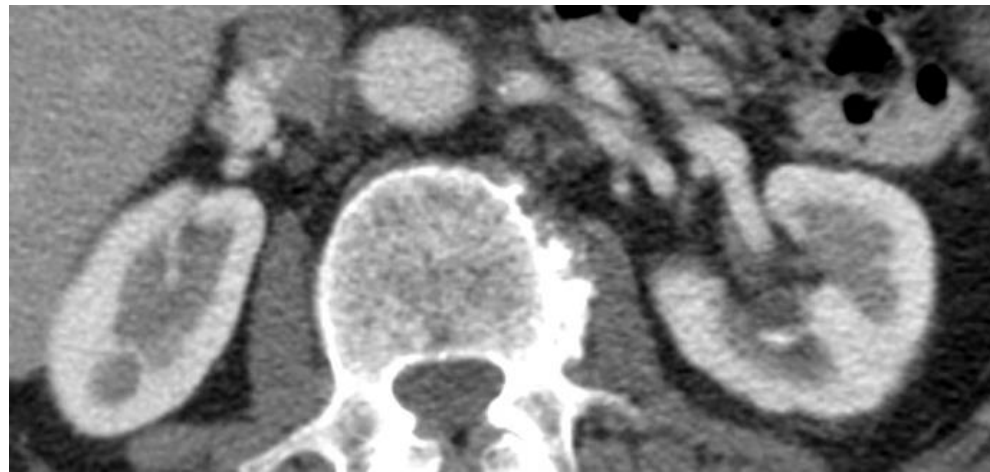
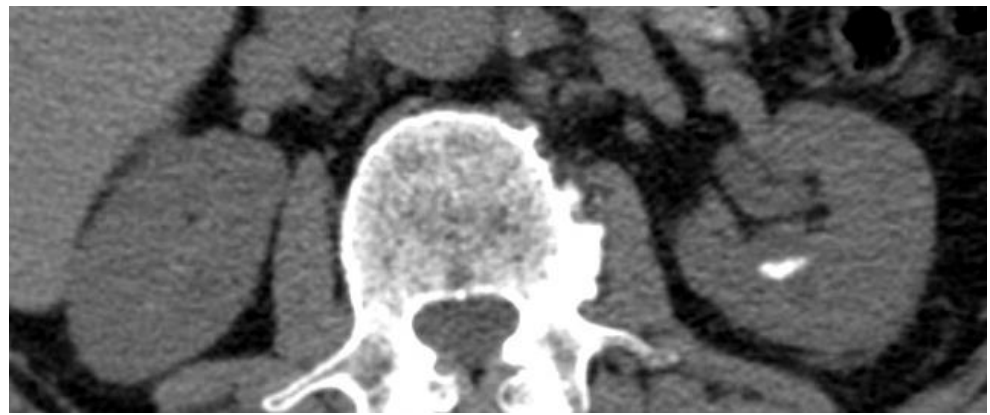
### **Nécrose papillaire**

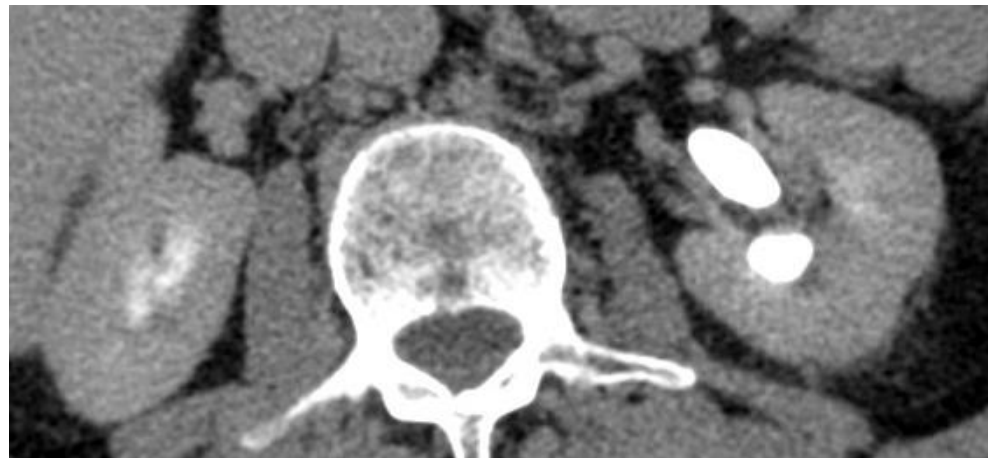
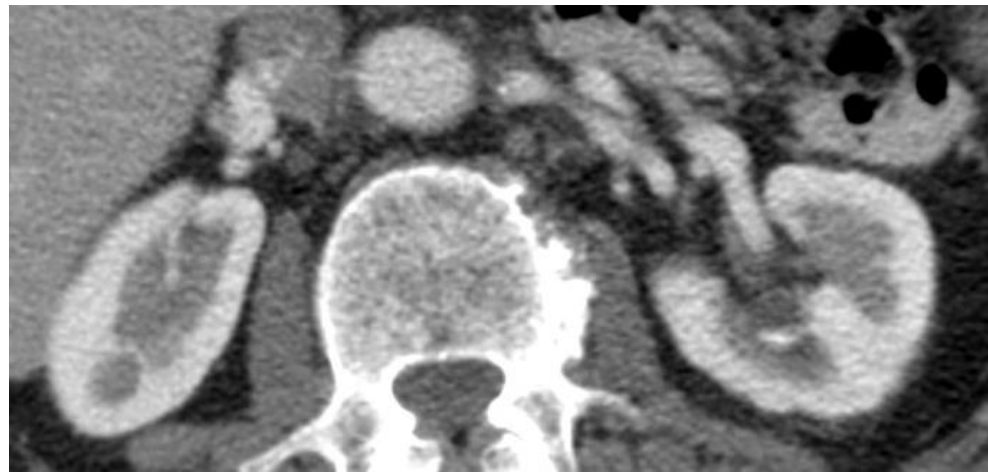
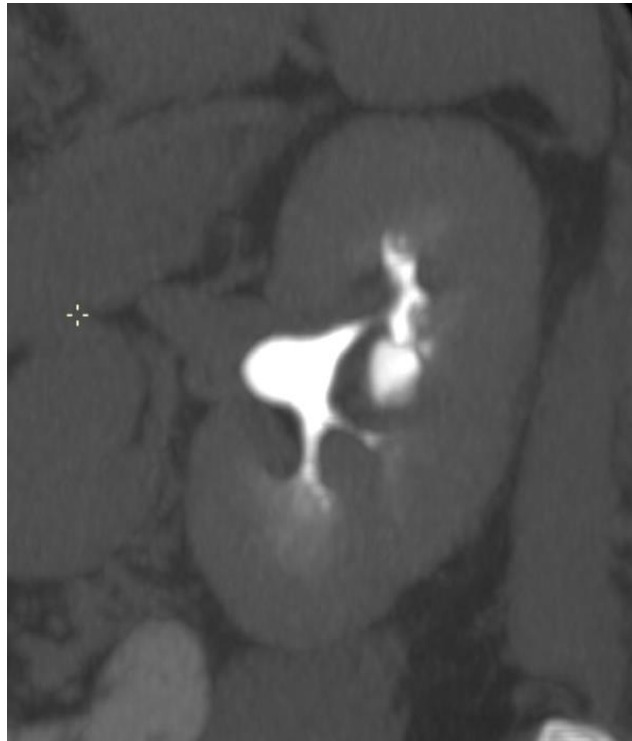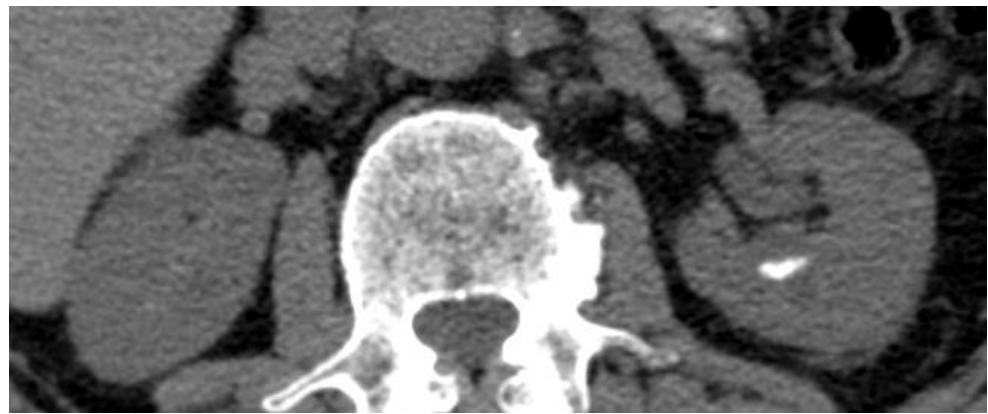
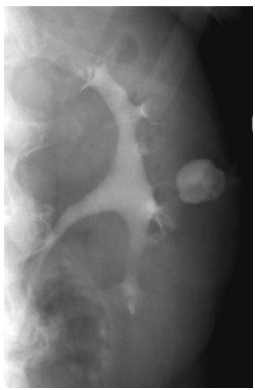Destruction ischémique de  
l'extrémité du cône médullaire  
phénacétine + aspirine, diabète,  
pyélonéphrite, obstruction chronique,  
tuberculose (caractère multilésionnel  
(sténoses, lésions rétractiles, dilatations)



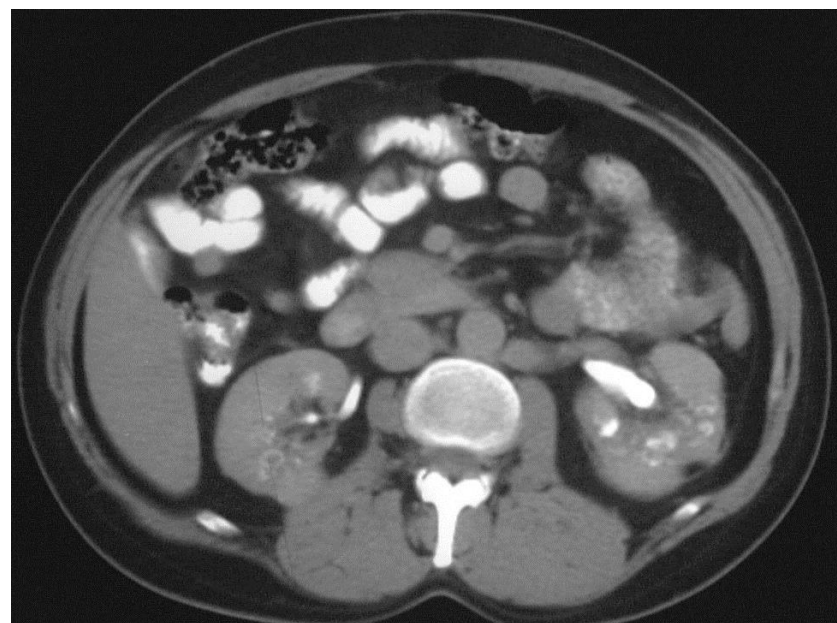
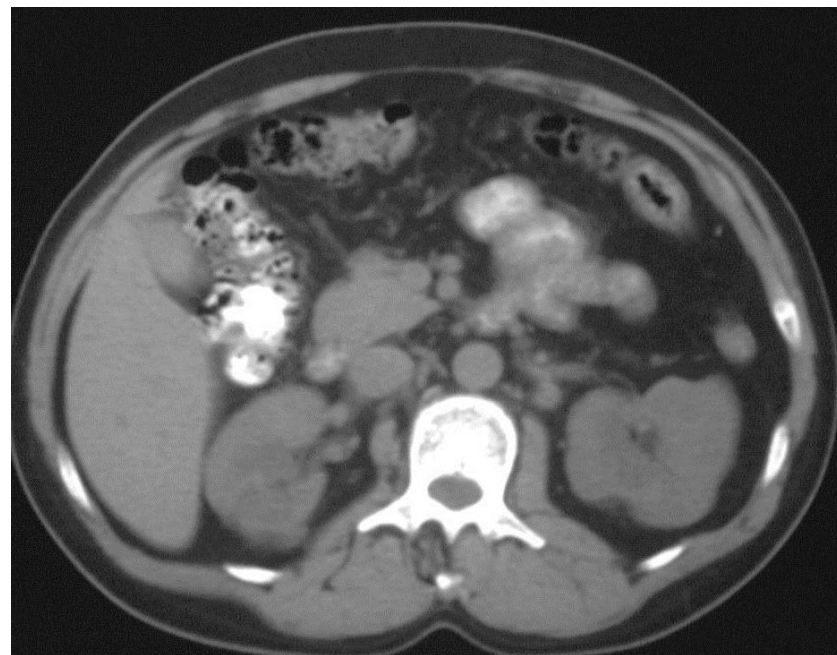
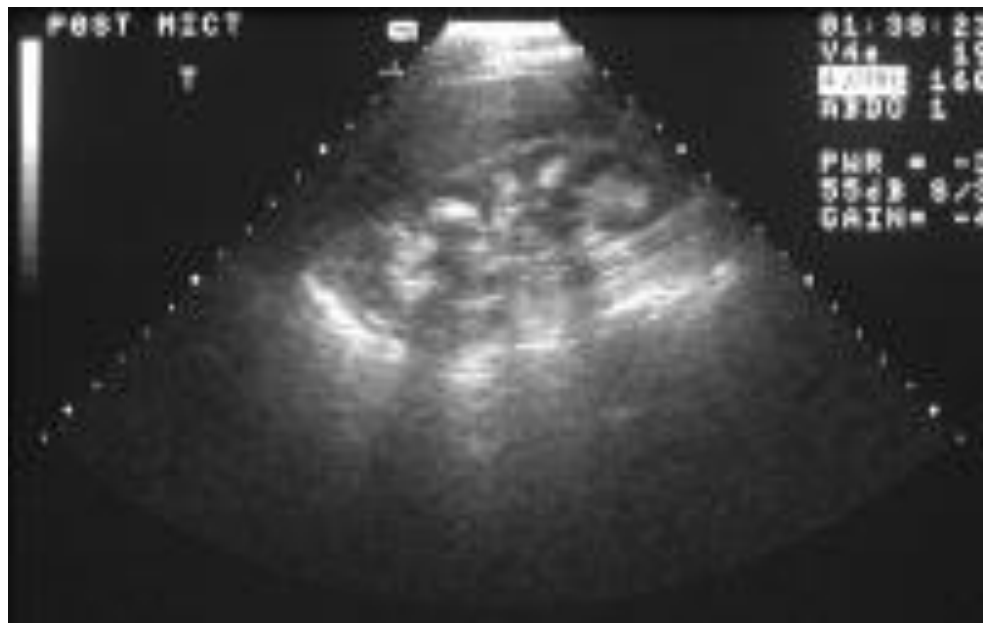


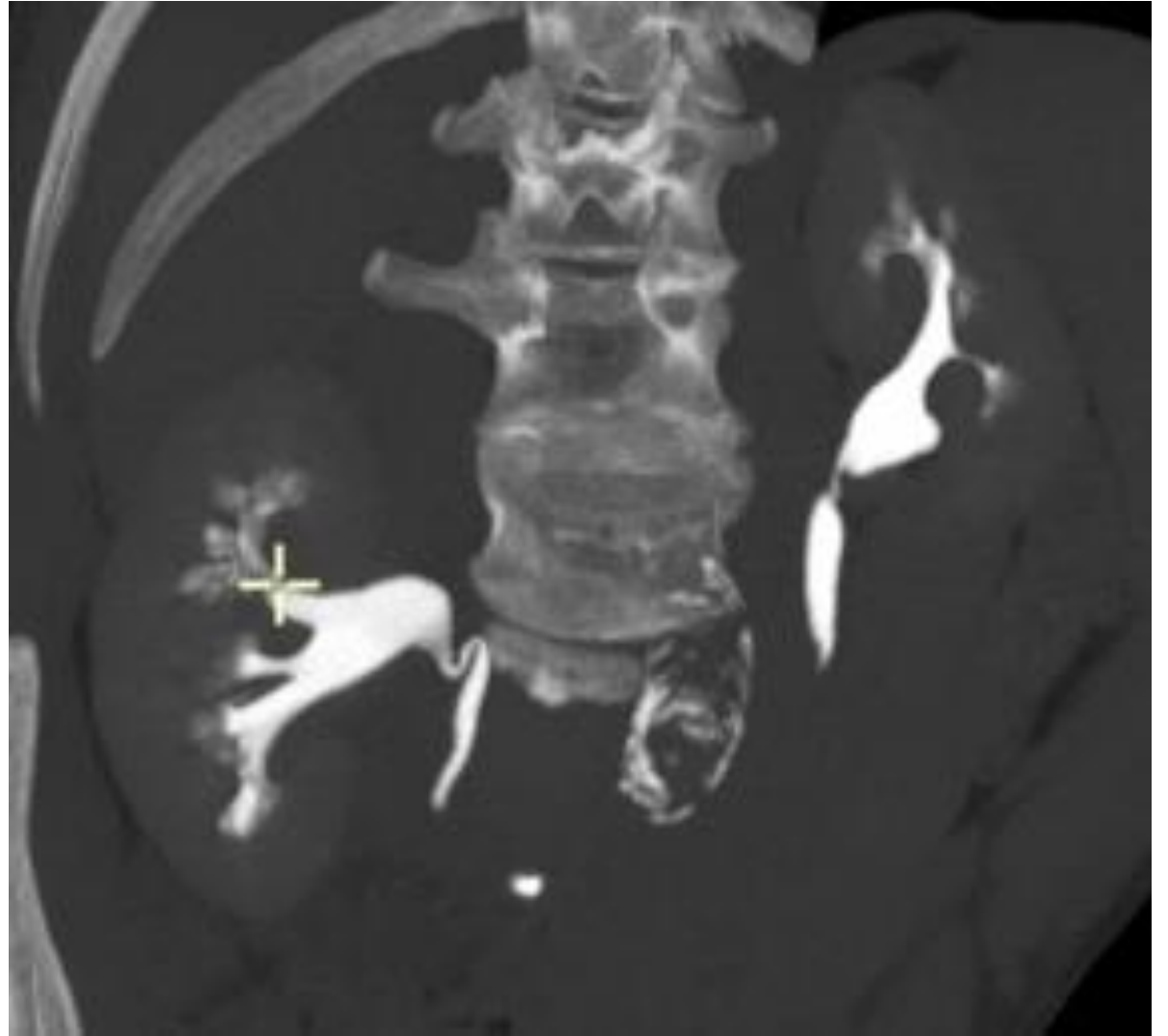
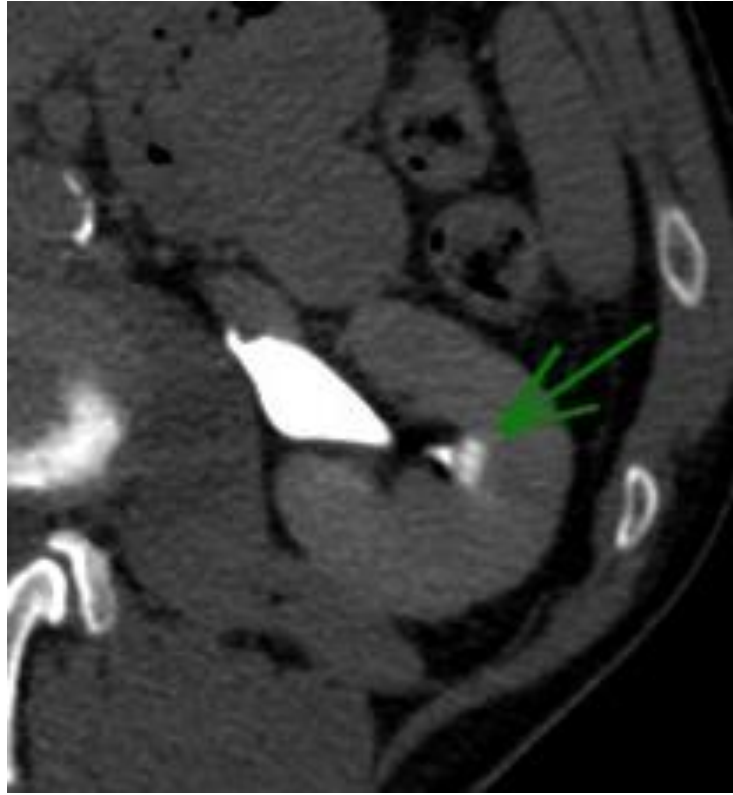
UIV Diverticule précaliciel

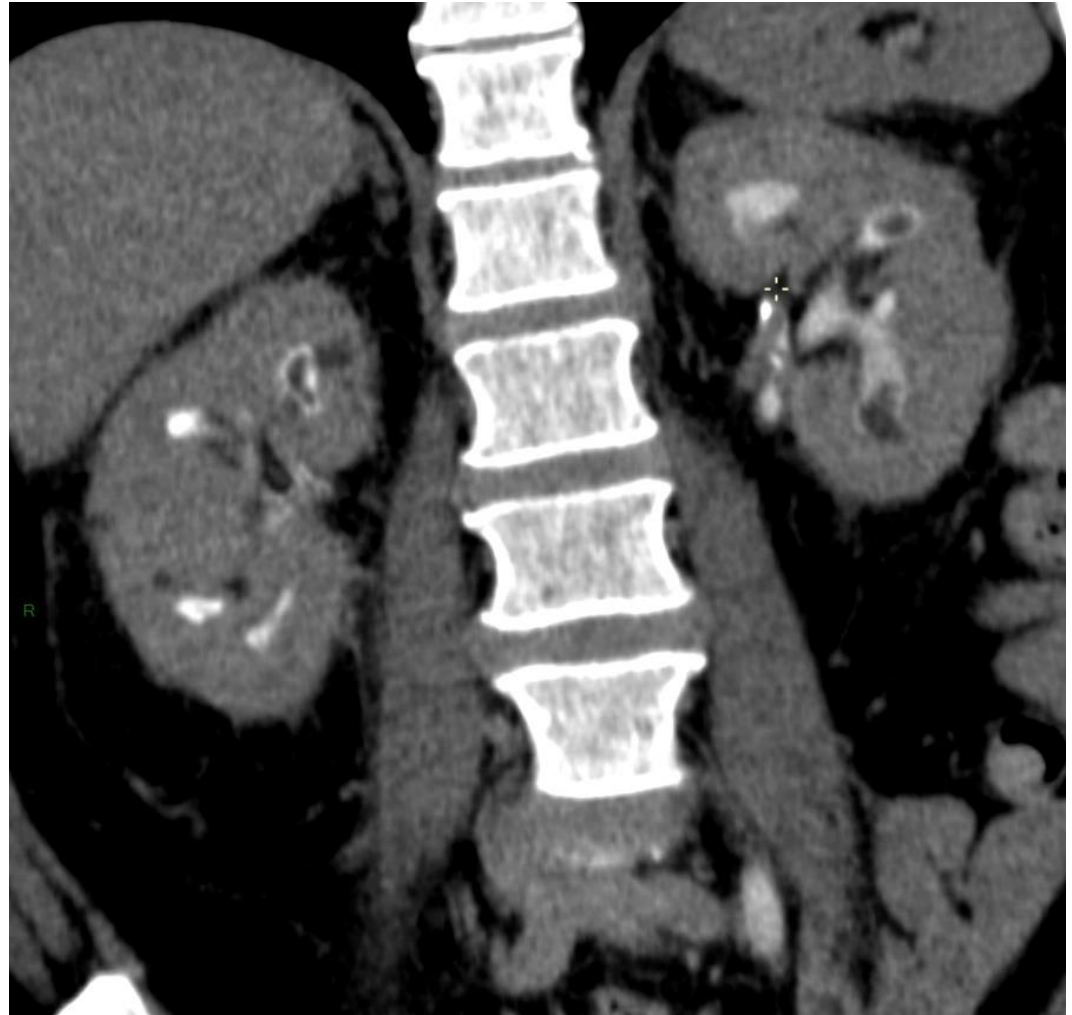
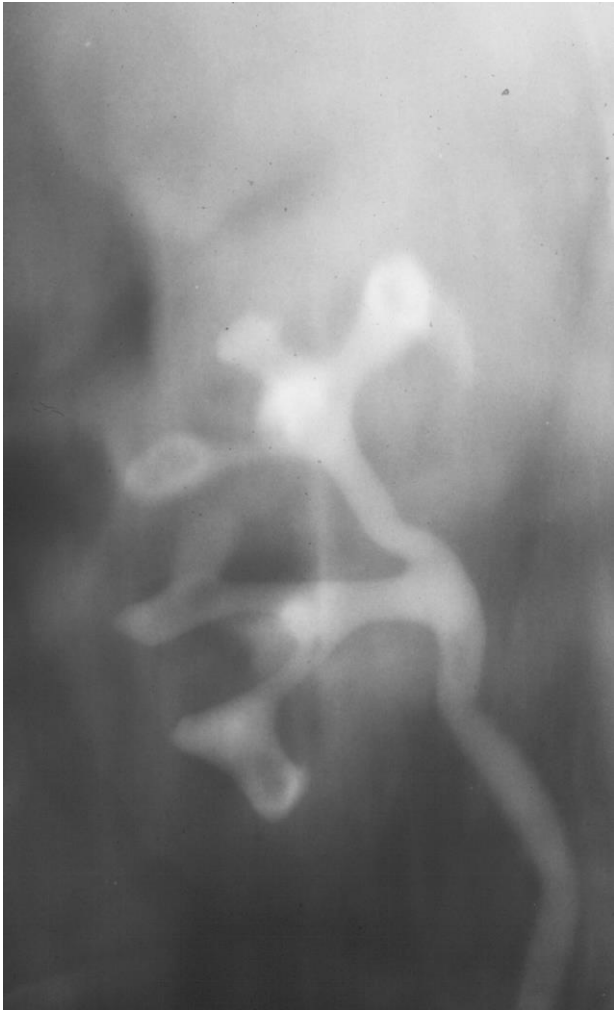


CT Diverticule précaliciel  
!stase d'urines  
calcul, infection







Nécrose papillaire  
! migration

# Obstruction urinaire

- Obstacle pouvant siéger à n'importe quel niveau depuis les cavités pyélo-calicielles jusqu'au méat urétéral
- **Unilatéral** : cavités pyélo-calicielles, uretère, vessie (calcul, tumeur, adénomégalie)
- **Bilatéral** :
  - lombaire (ganglions tumoraux rétropéritonéaux, fibrose rétropéritonéale)
  - pelvien (carcinome transitionnel de la vessie, sténose de l'uretère, hypertrophie de la prostate (adénome), adénocarcinome de la prostate, tumeur pelvienne)

# Obstruction urinaire

- **Traduit les conséquences d' un obstacle organique ou plus rarement fonctionnel à l' écoulement des urines vers la vessie.**
- **Aigu**
  - peu de dilatation (!si US)
  - cause la plus fréquente : lithiase
- **Chronique**
  - dilatation importante
  - atrophie rénale et insuffisance rénale si obstruction bilatérale
- **Intermittent**
  - dépend de la diurèse

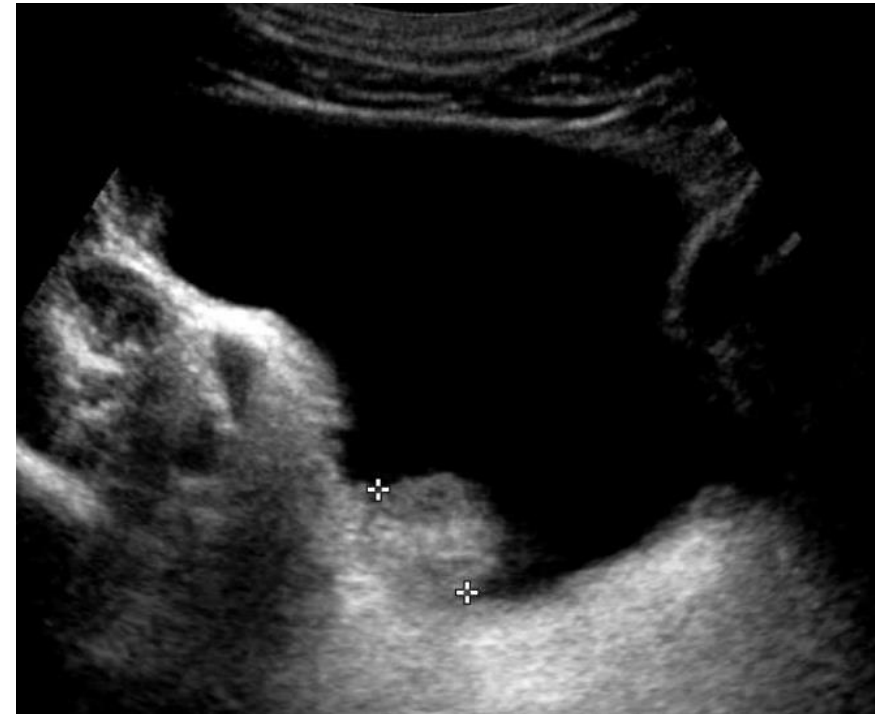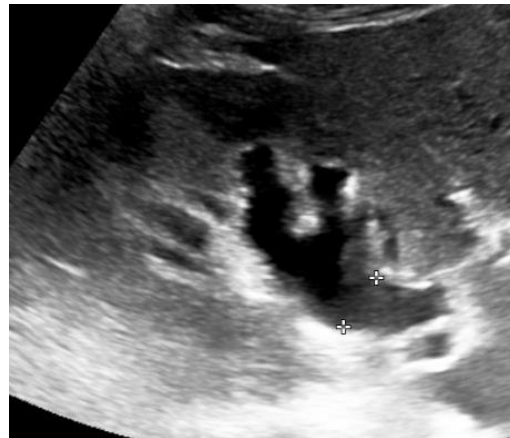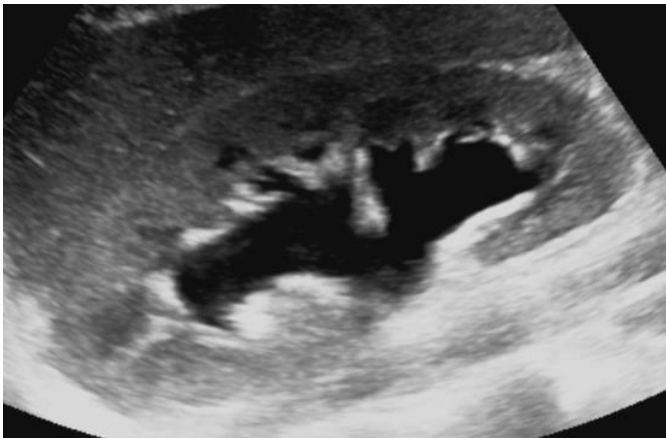
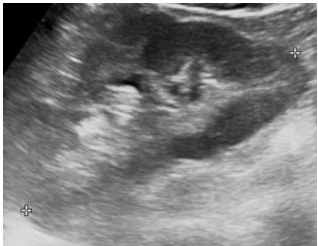# Obstruction urinaire à l'US

US pour commencer

Dilatation des cavités pyélo-calicielles (uni/bilatérale ?)

Vessie pleine (calcul, tumeur, paroi)

Résidu post-mictionnel (obstacle sur urètre ?)





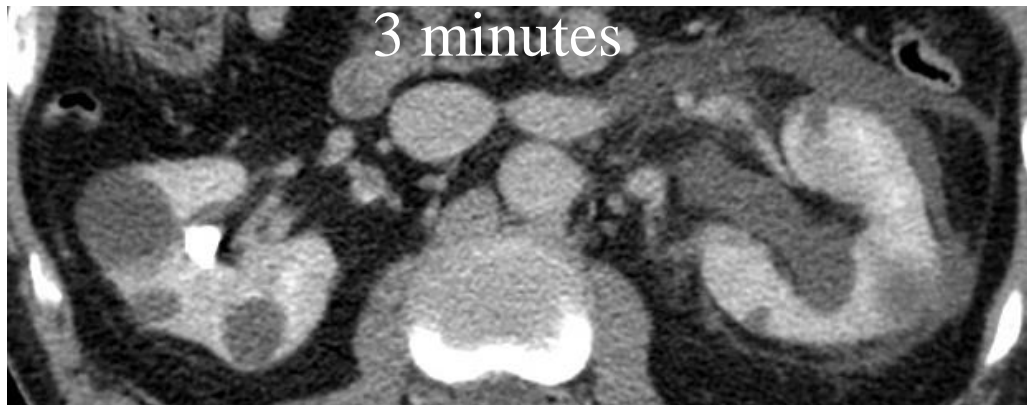
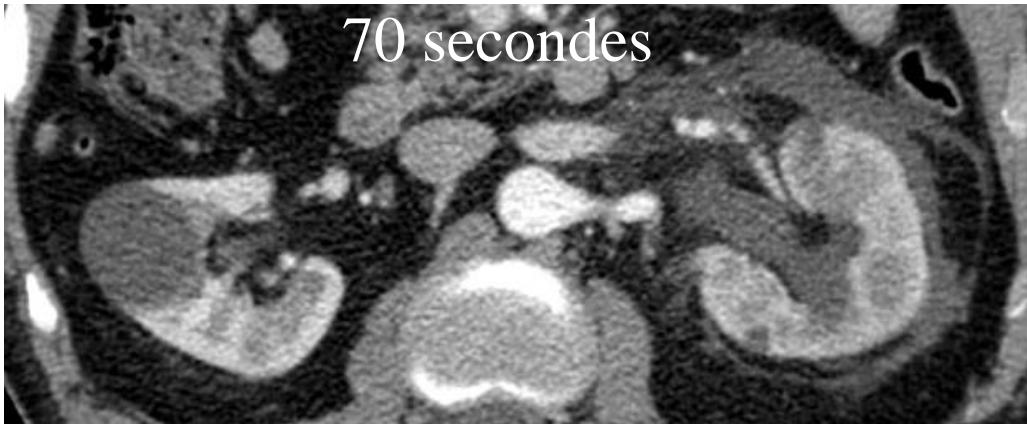
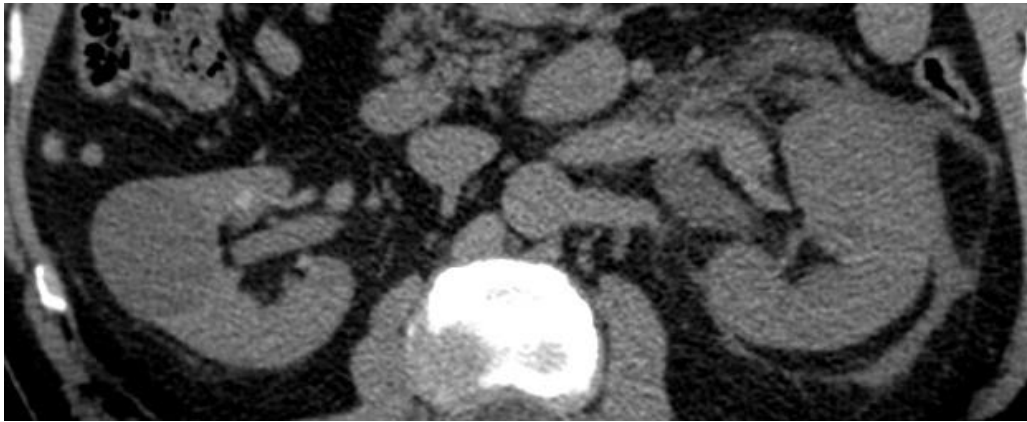
# Obstruction urinaire au CT

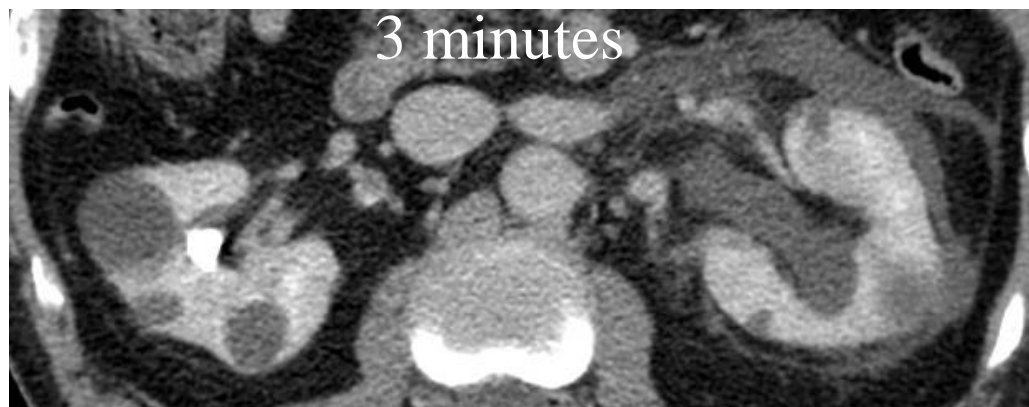
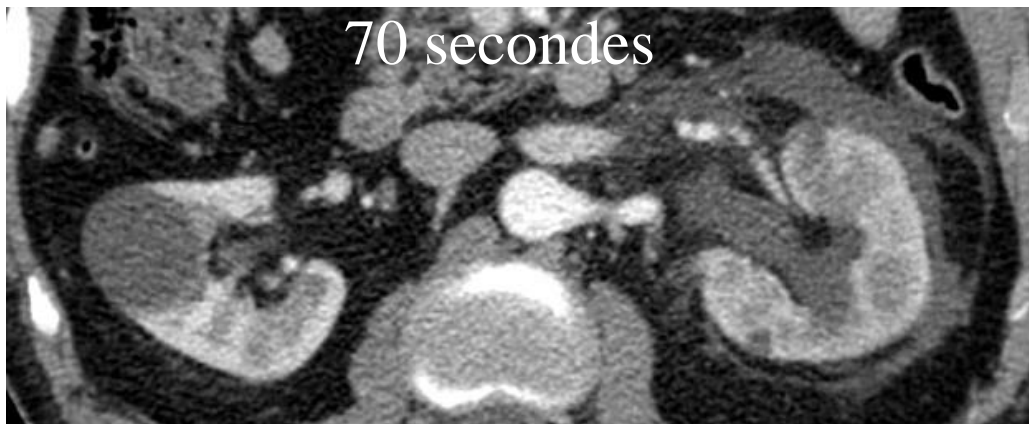
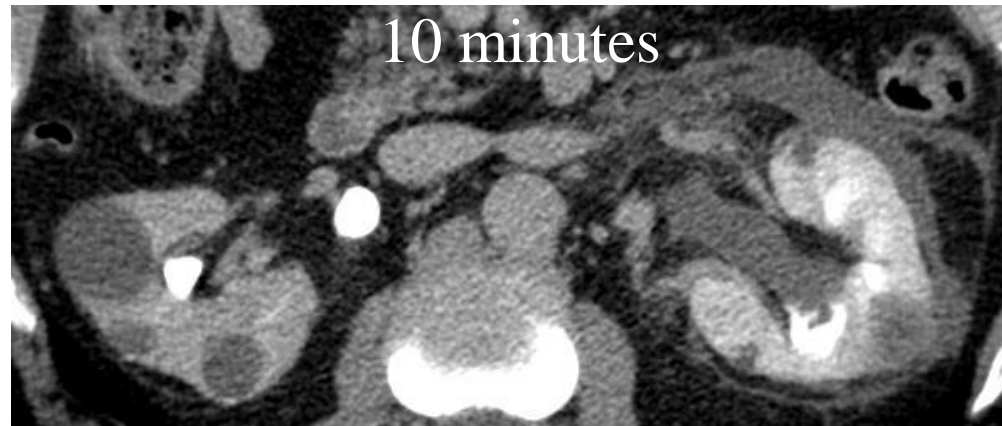
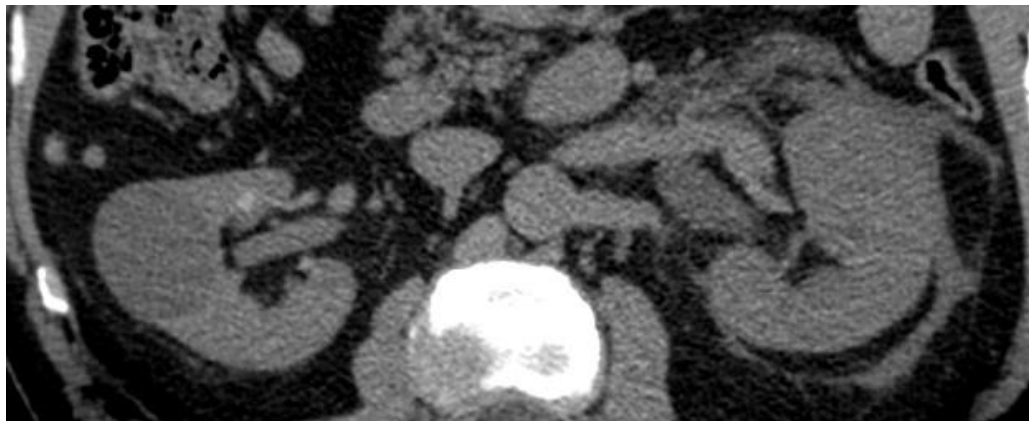
- **5 signes principaux :**

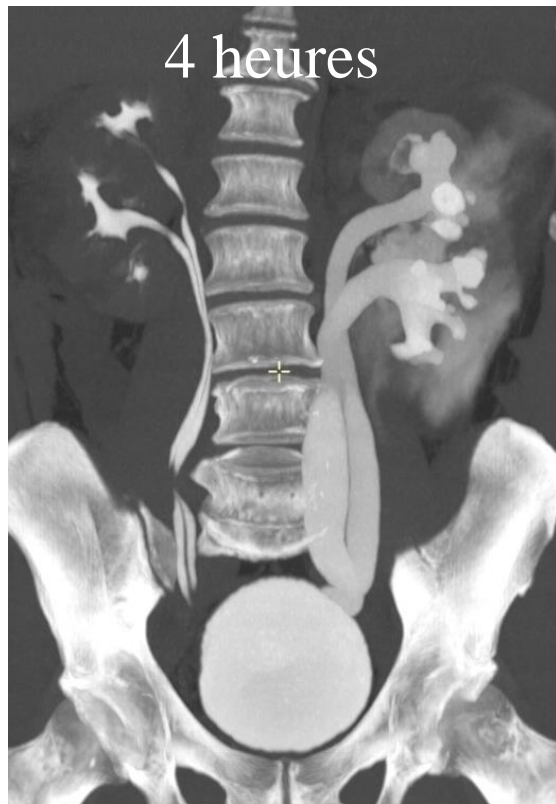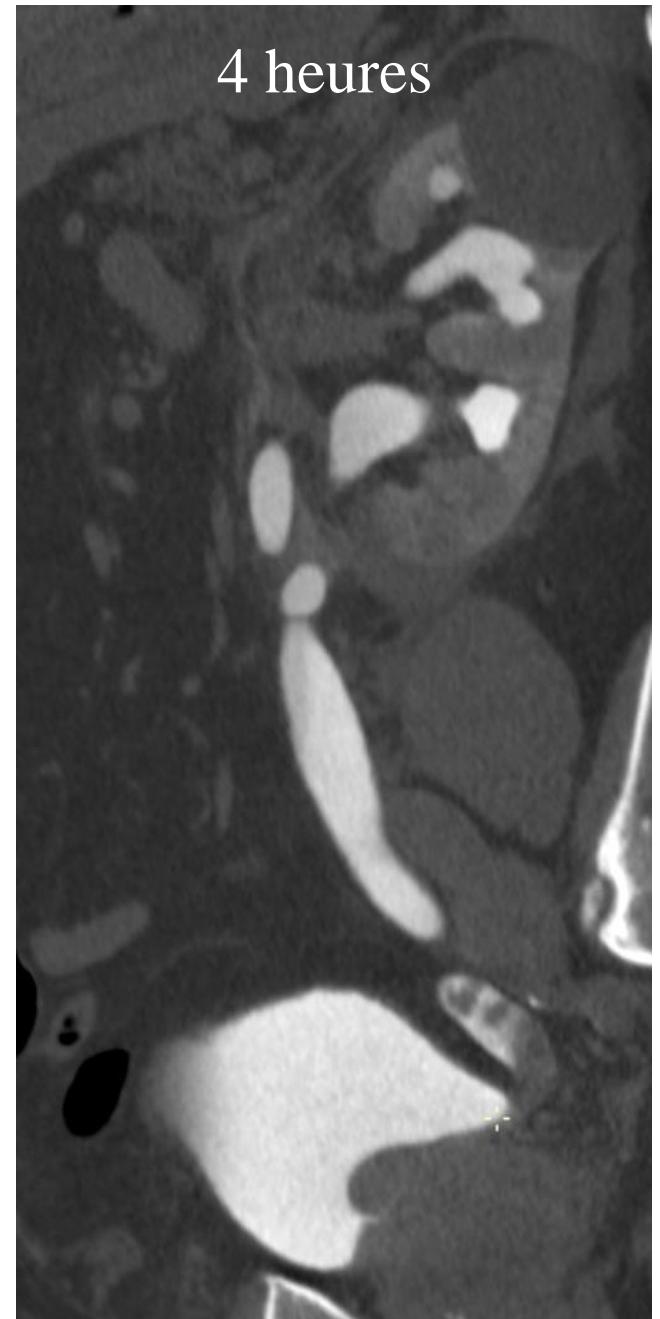
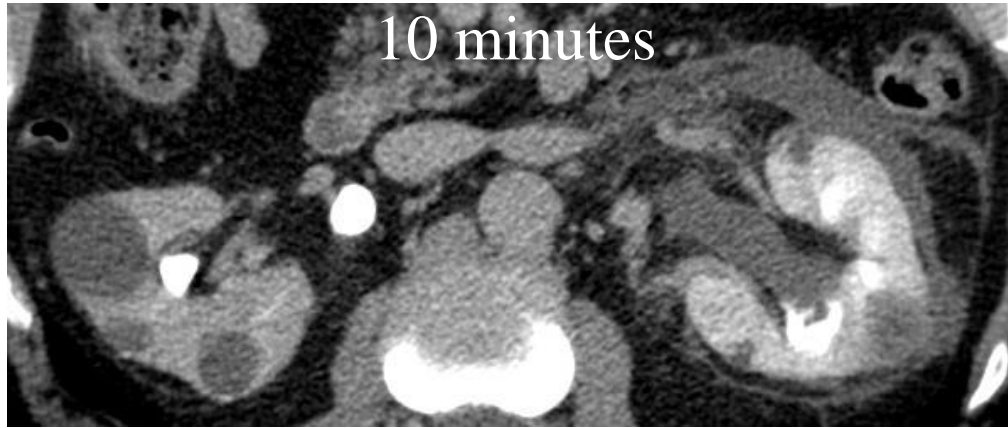
- **retard de sécrétion** = retard d'apparition du produit de contraste dans les cupules calicielles
- **néphrographie croissante** = opacification progressive et croissante du parenchyme rénal qui devient plus dense que le côté opposé
- **retard de remplissage et d'évacuation des cavités**  
= ralentissement du transit du produit opaque dans l'urine en stase
- **dilatation** = augmentation de volume des cavités excrétrices, secondaires à une hyperpression intracavitaire présente ou passée
- **distension des cavités** = dilatation et signes d'hyperpression

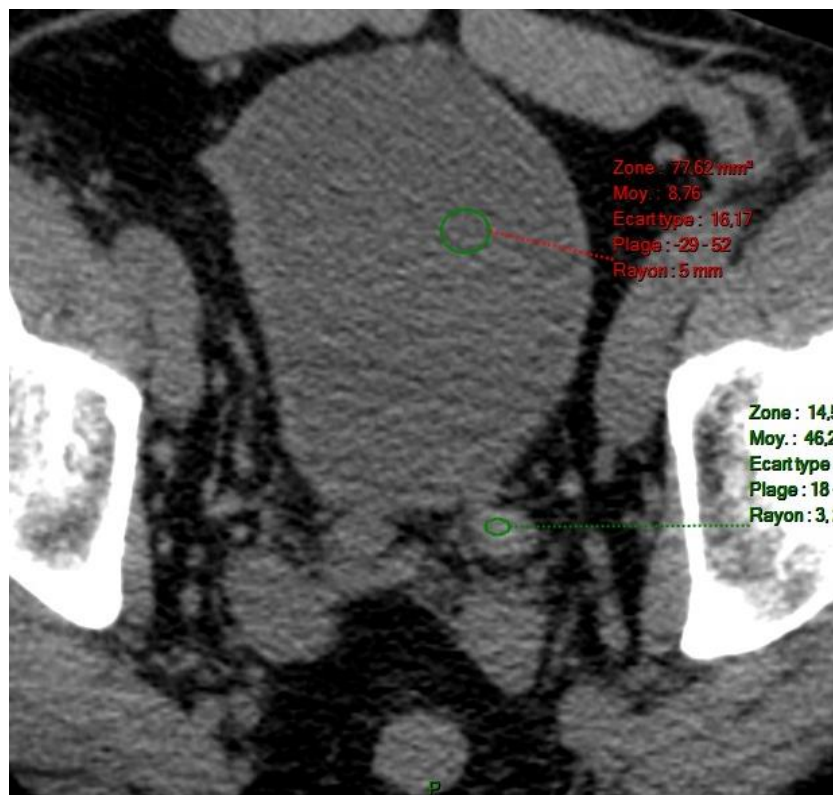
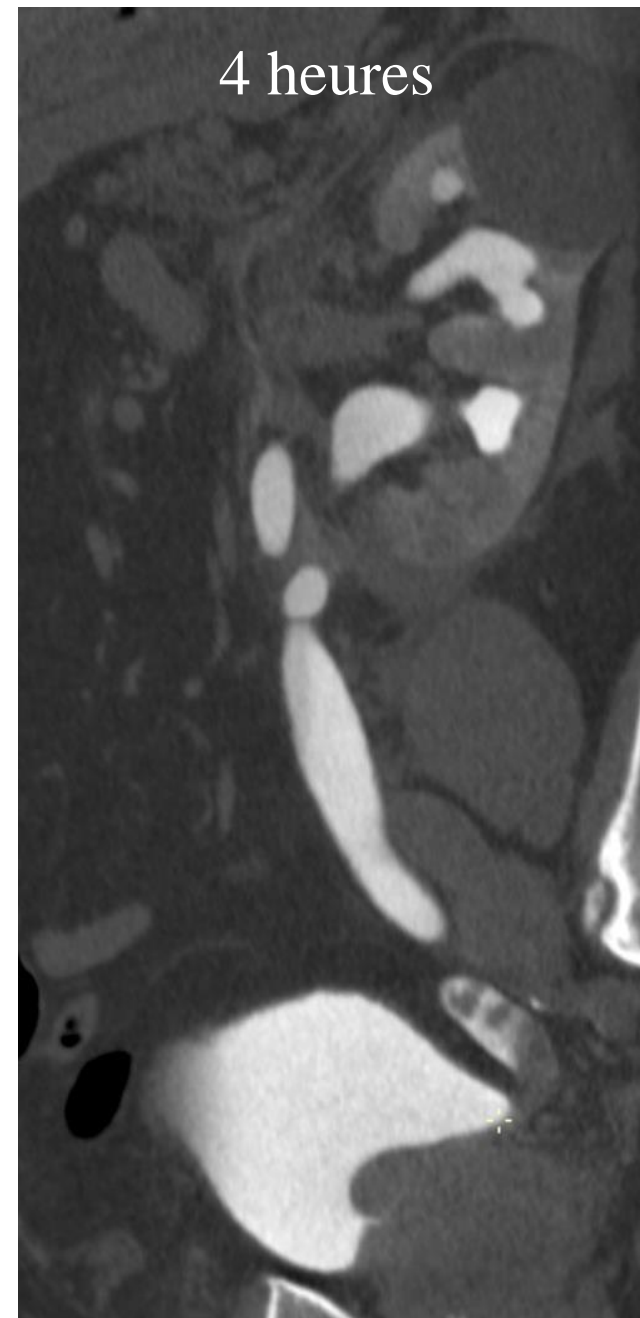
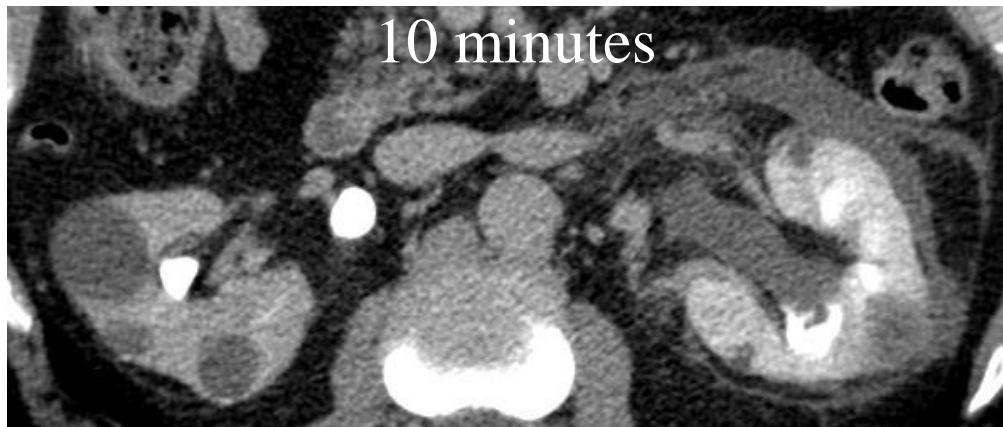
# Obstruction urinaire

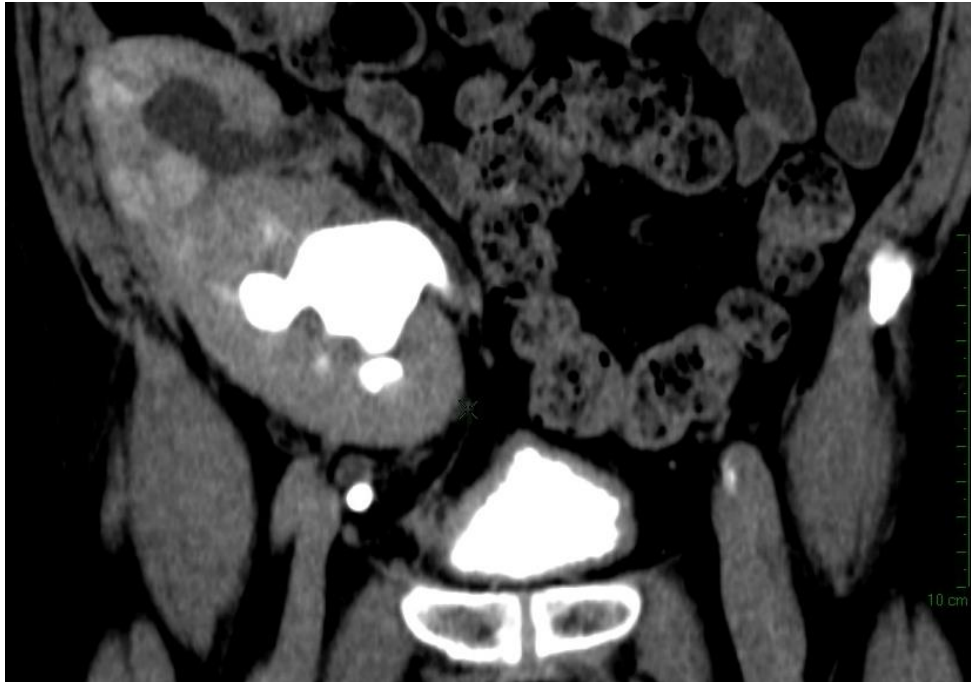
- **1) US (dilatation cavités, vessie)**
- **2) CT (à blanc !, + contraste si nécessaire : 70 secondes, 10 minutes ou plus tard !)**
  
- **Si insuffisance rénale :**
  - échographie
  - CT sans injection d'iode (dilatation, niveau de l'obstacle, lithiase)
  - IRM (! pas d'injection de gadolinium si IR sévère)
  
- **Il peut exister une dilatation sans obstacle :**
  - reflux vésico-urétéral
  - ancien obstacle levé



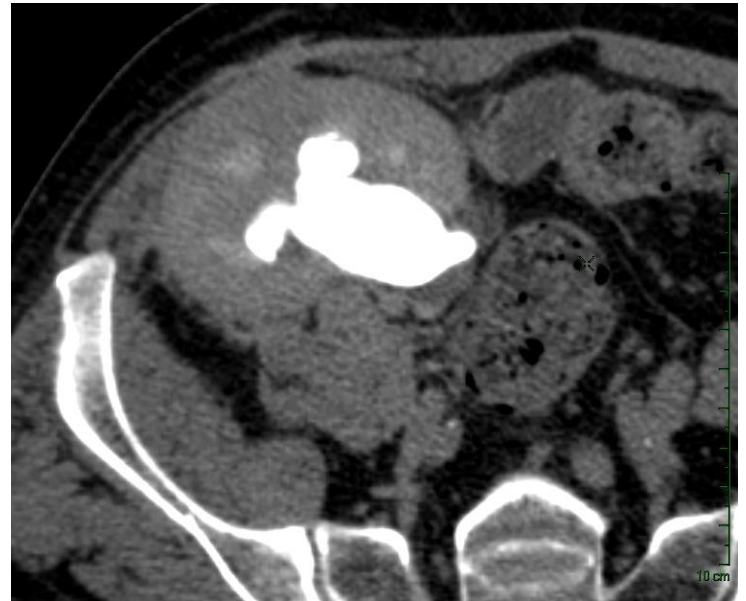
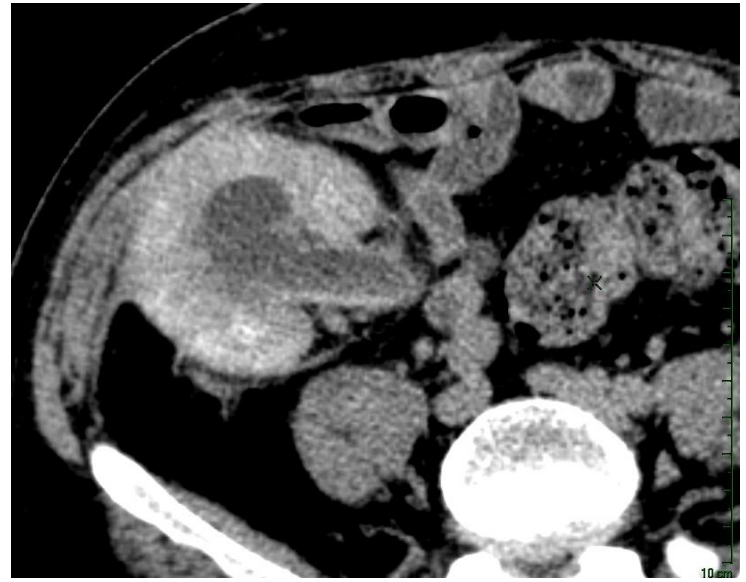


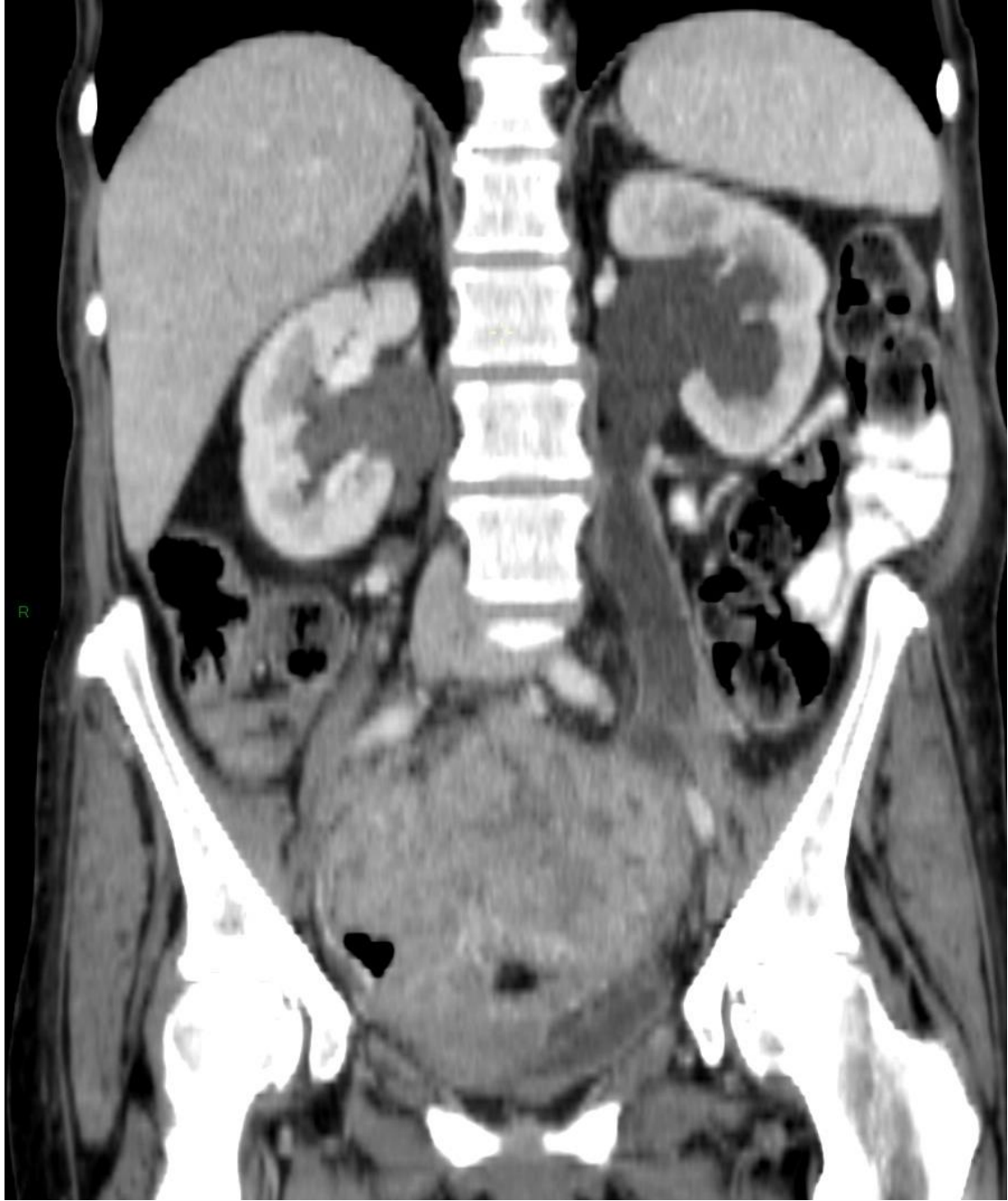






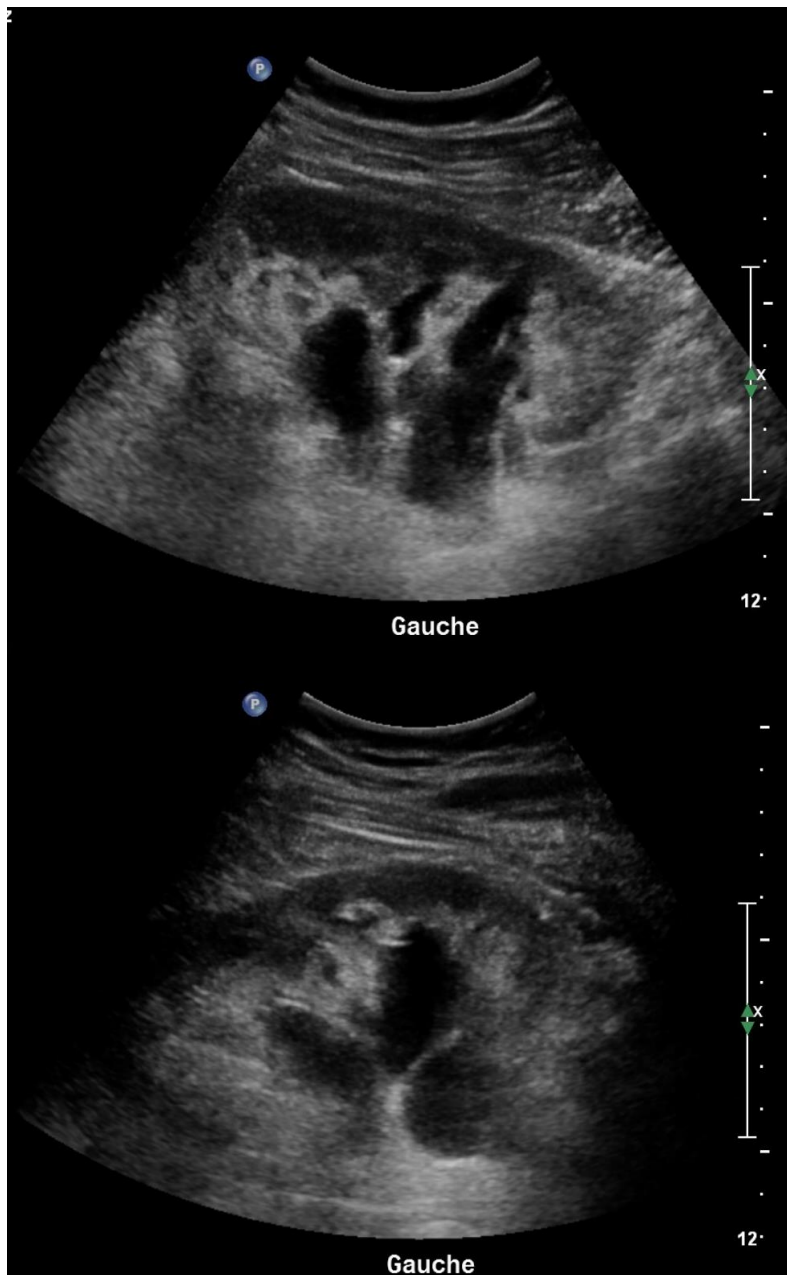
CT phase tardive  
Rein greffé avec duplication  
urétérale



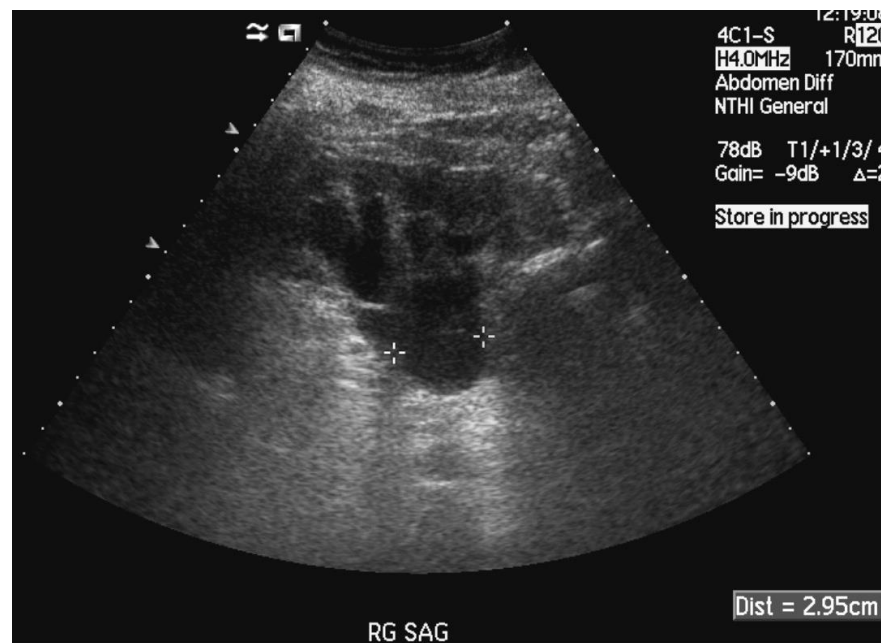
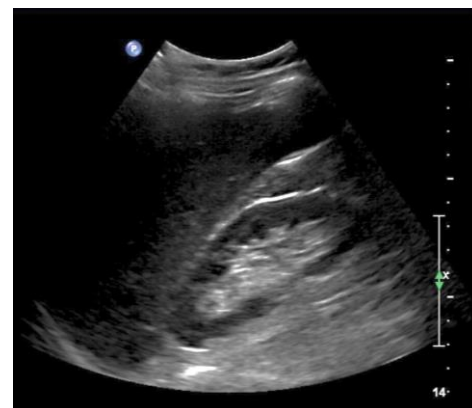




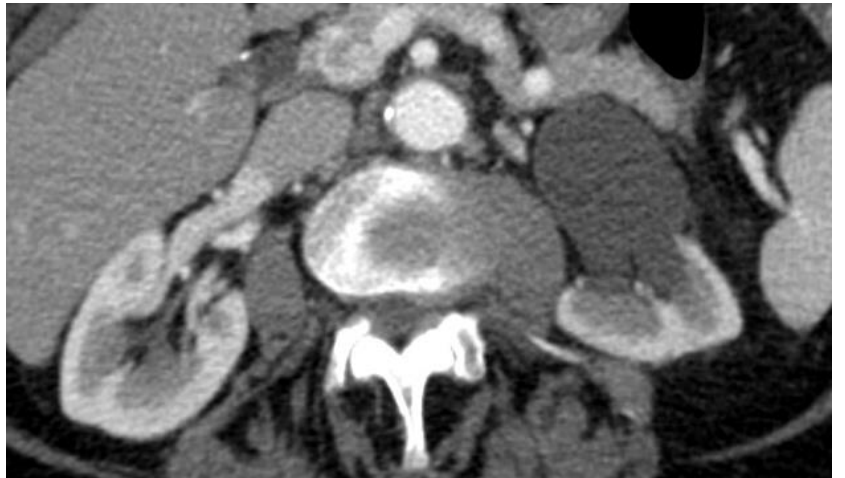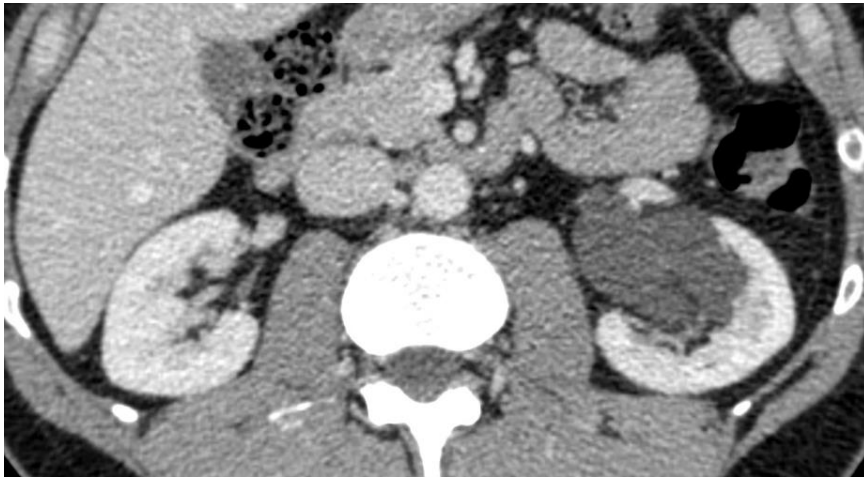
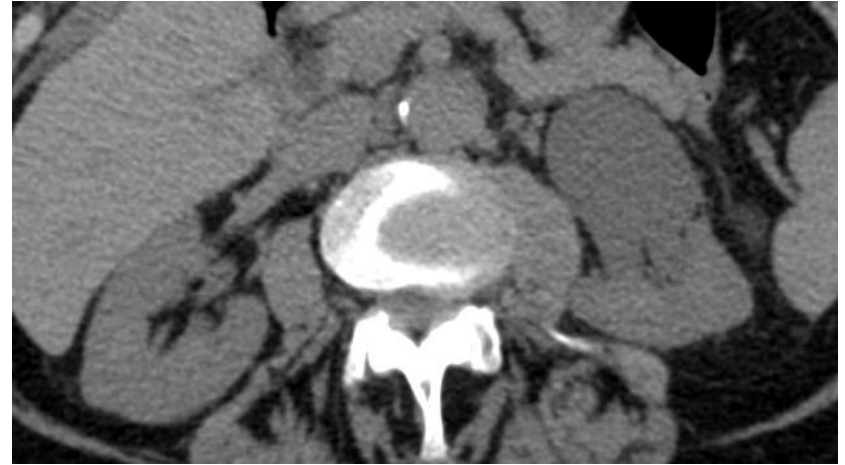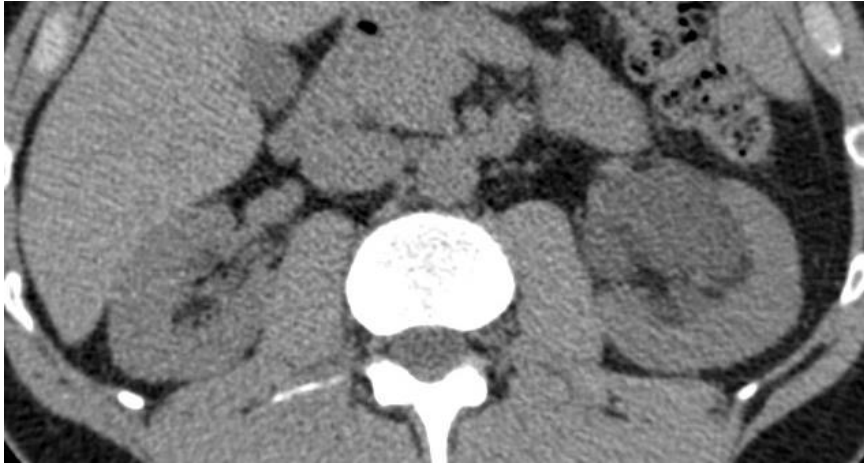
! Clinique, il y a des pièges



A

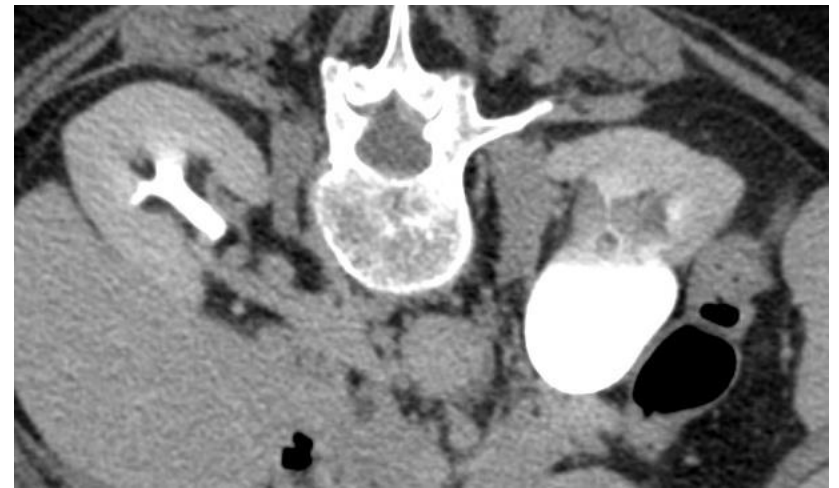
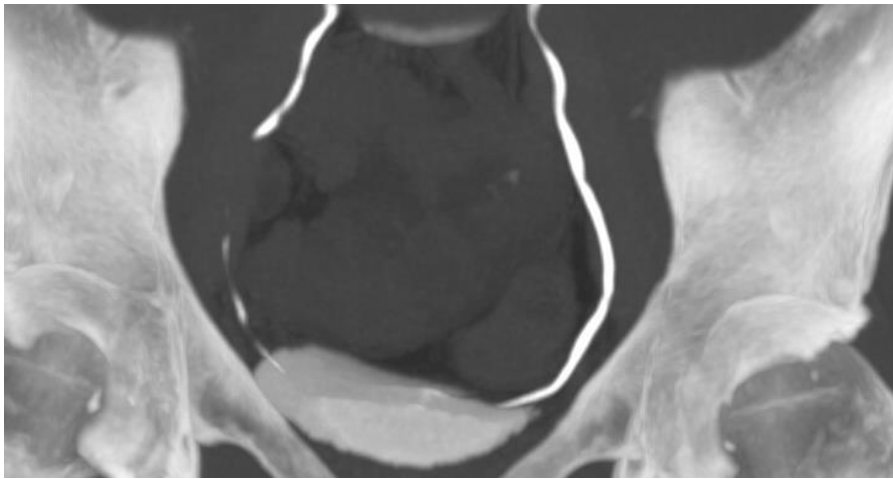
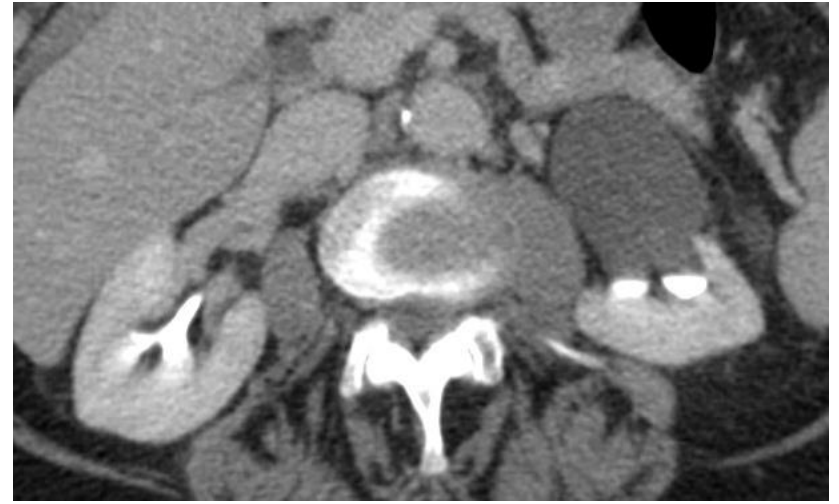
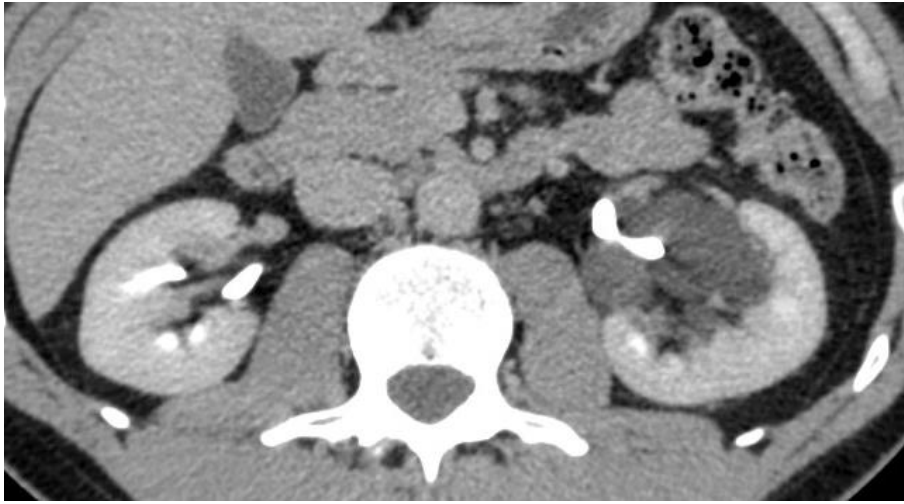


B



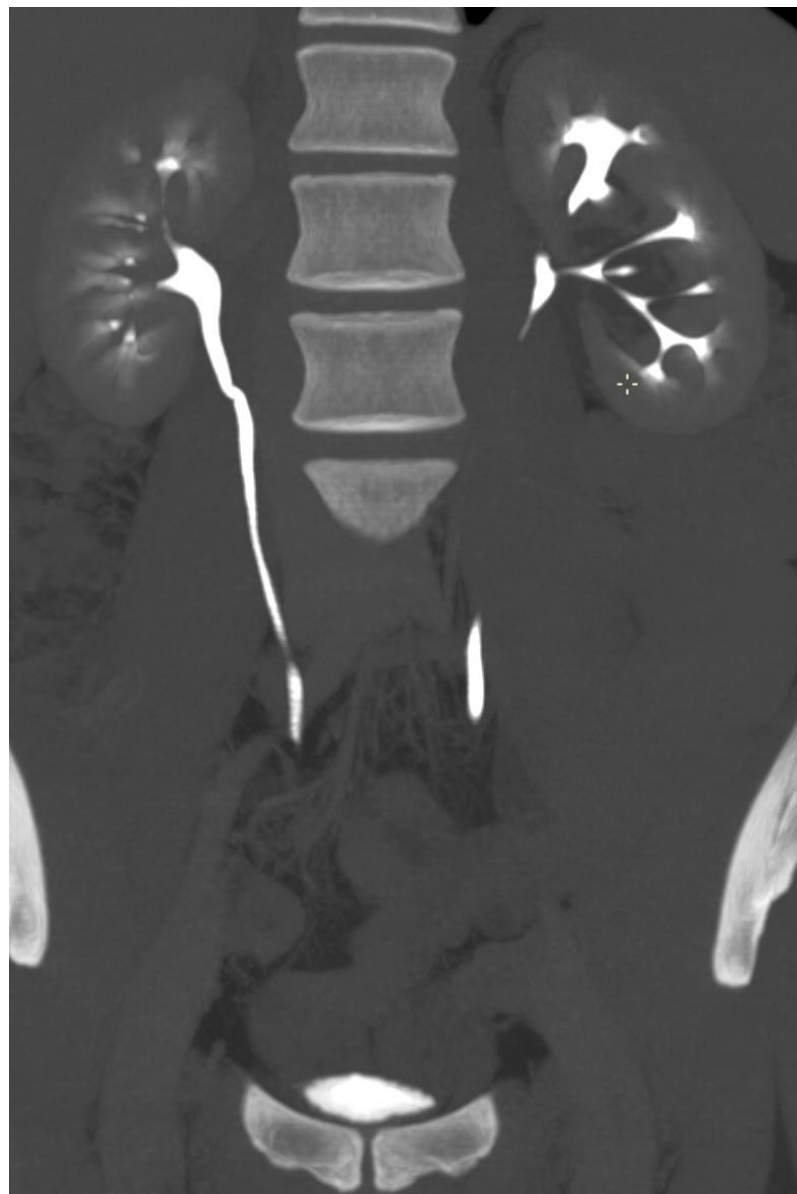A

B

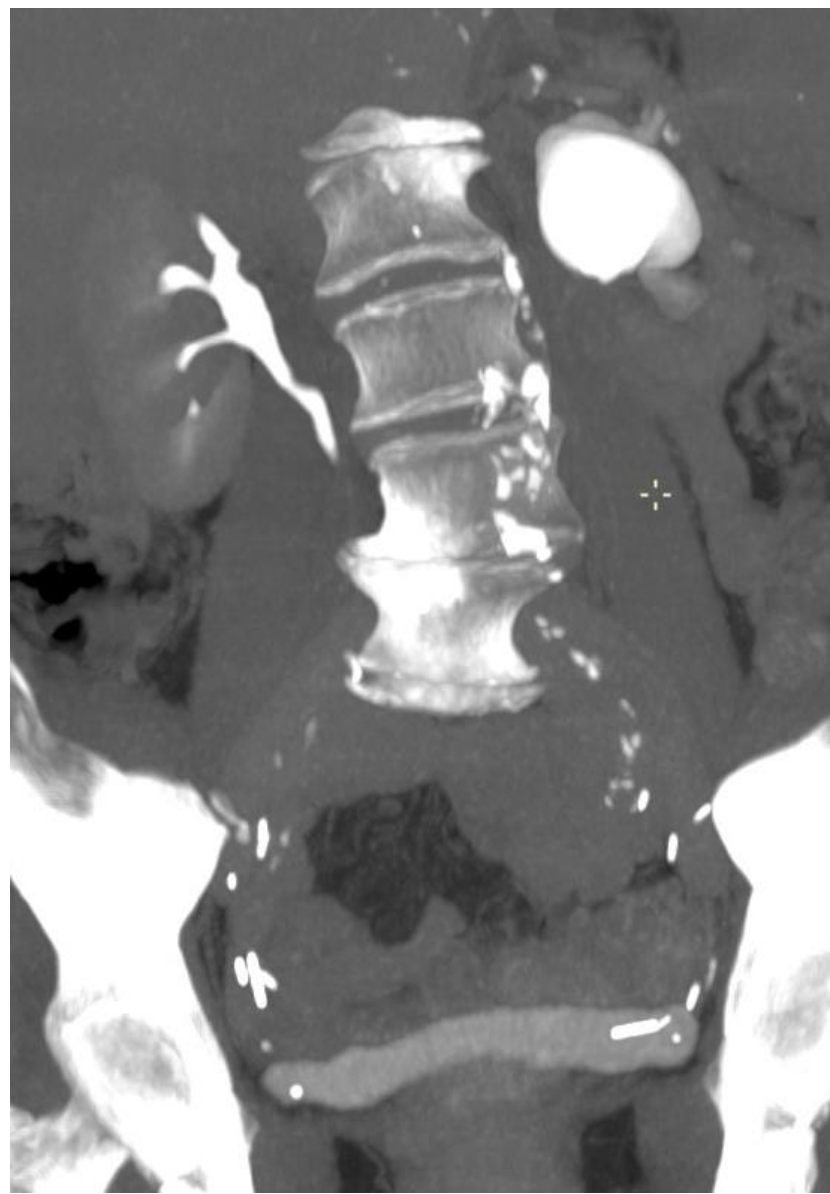

A

B

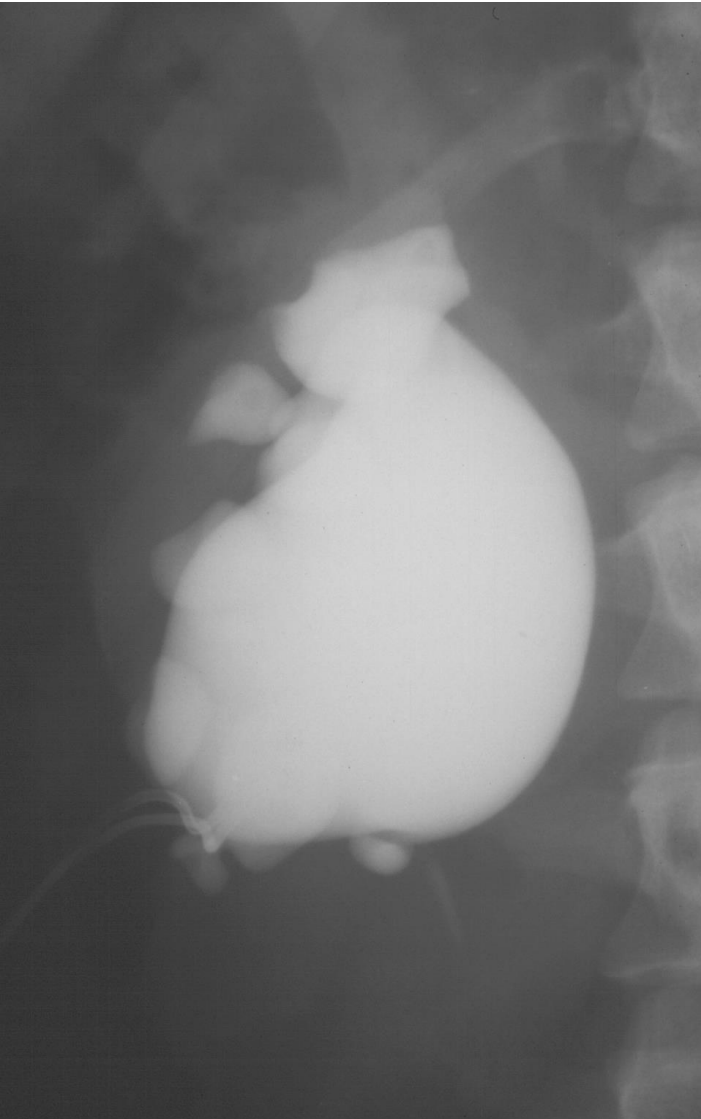

A

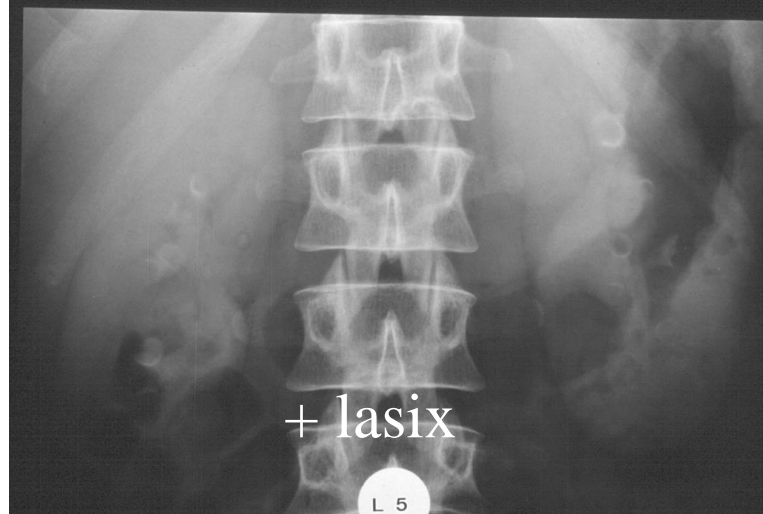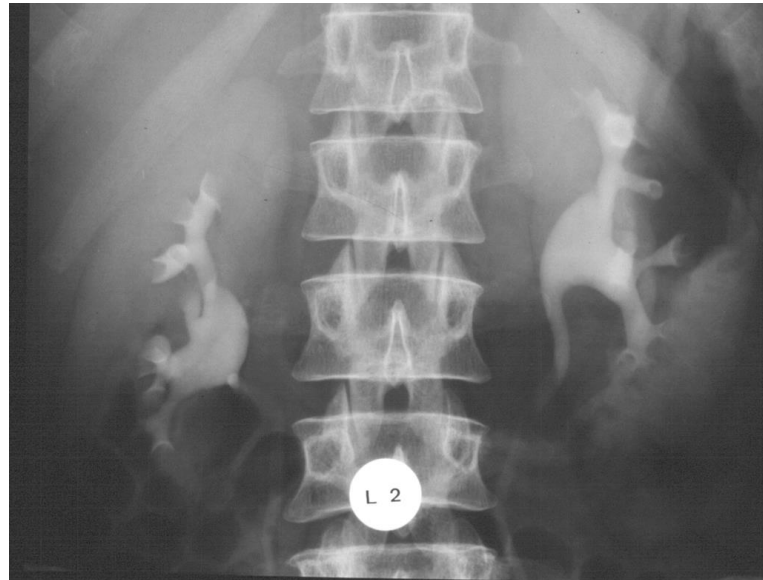


B

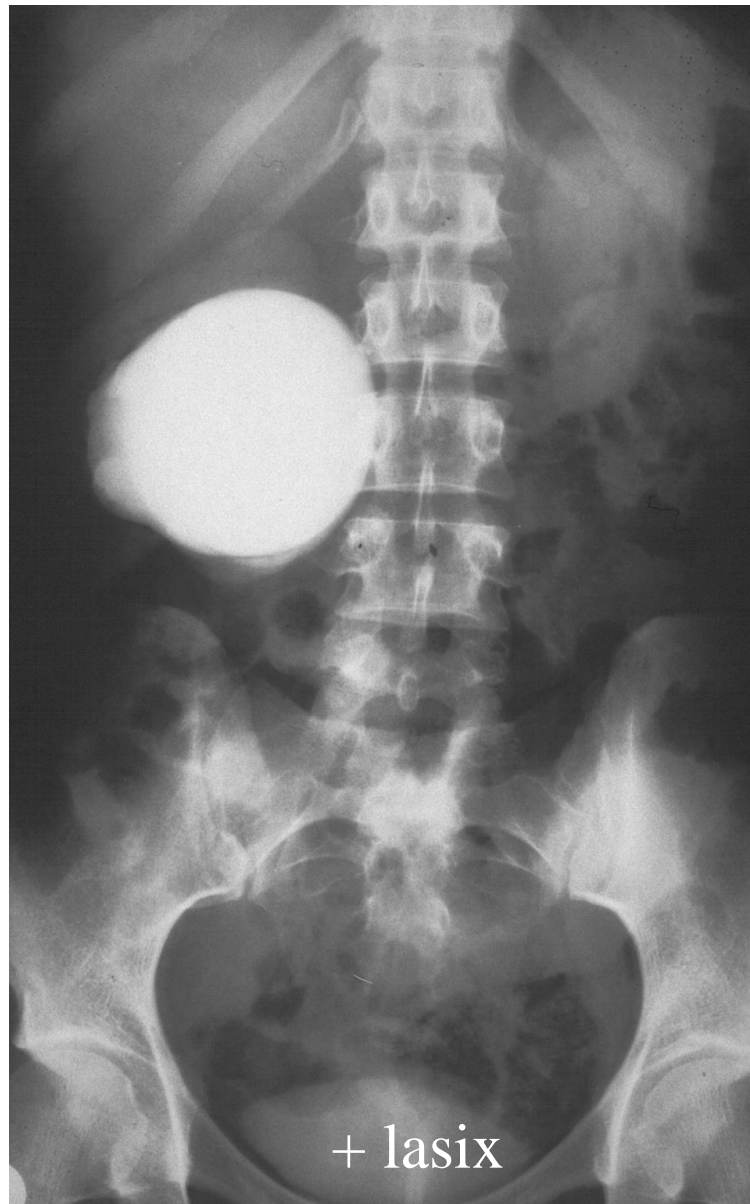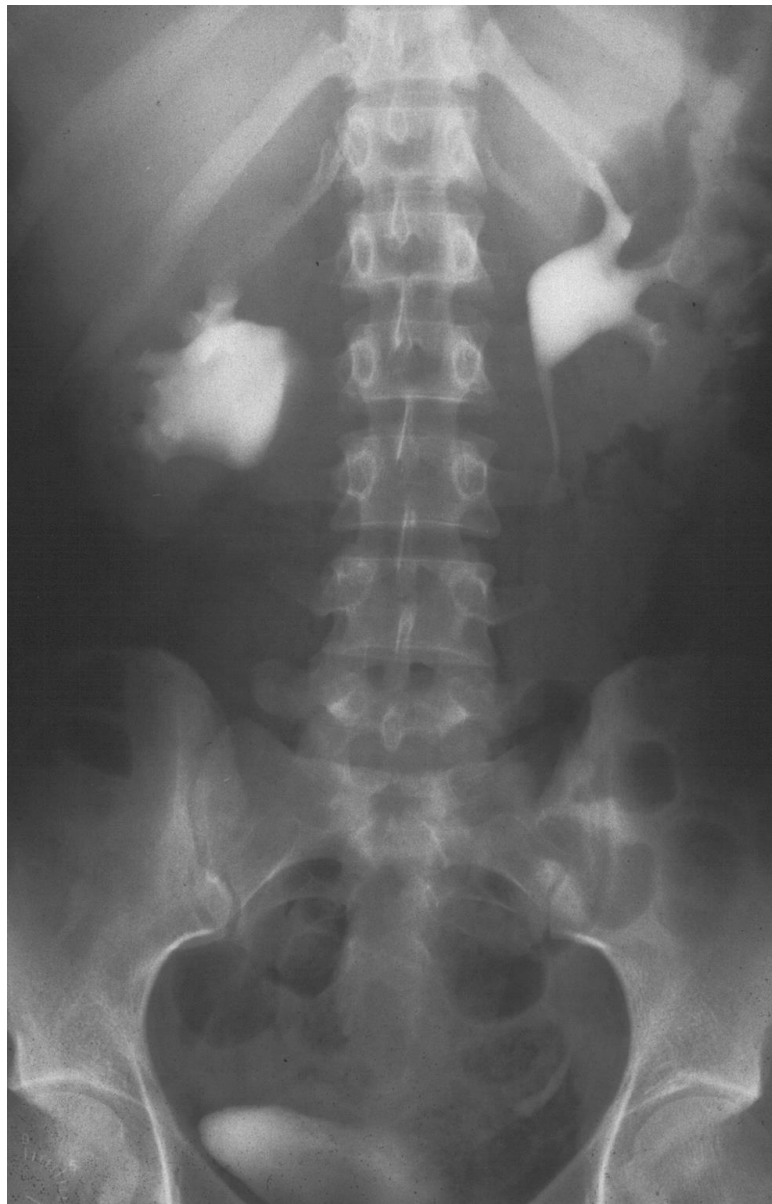# Syndrome de jonction



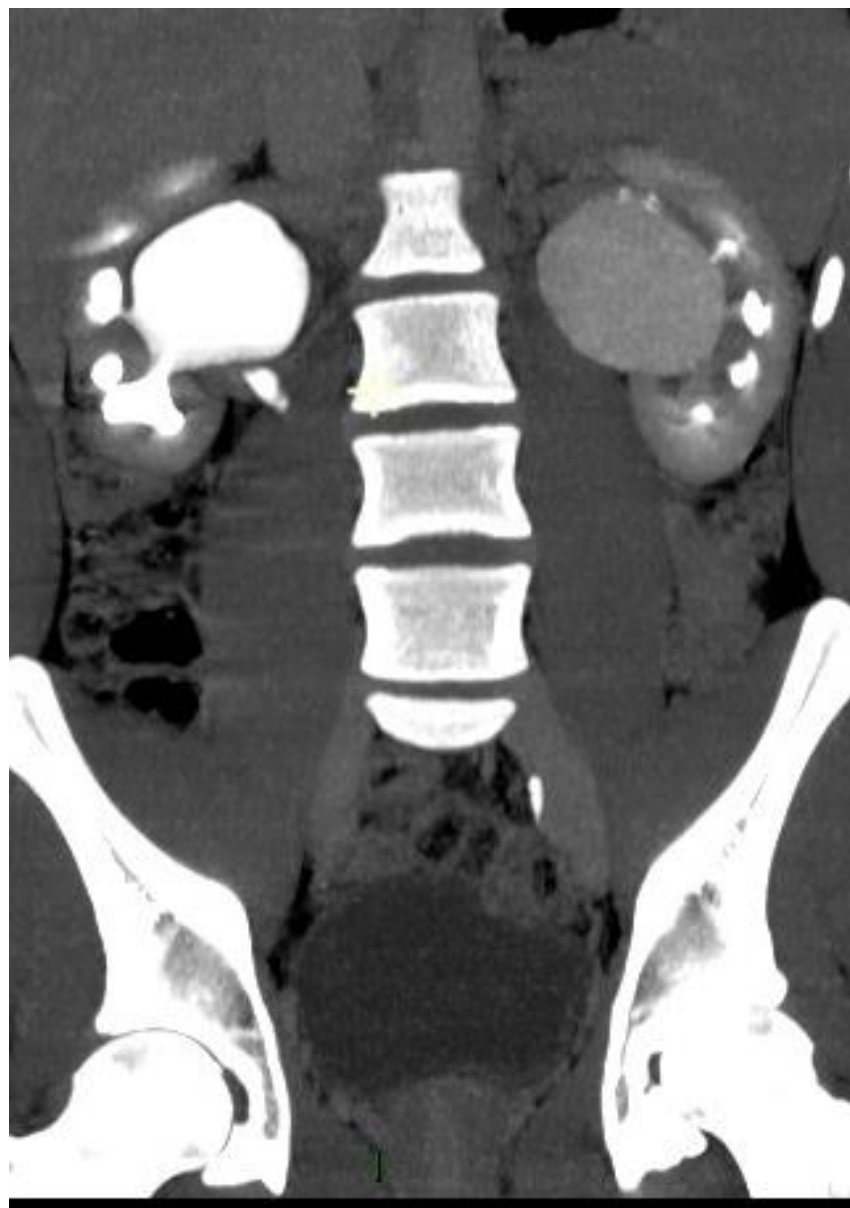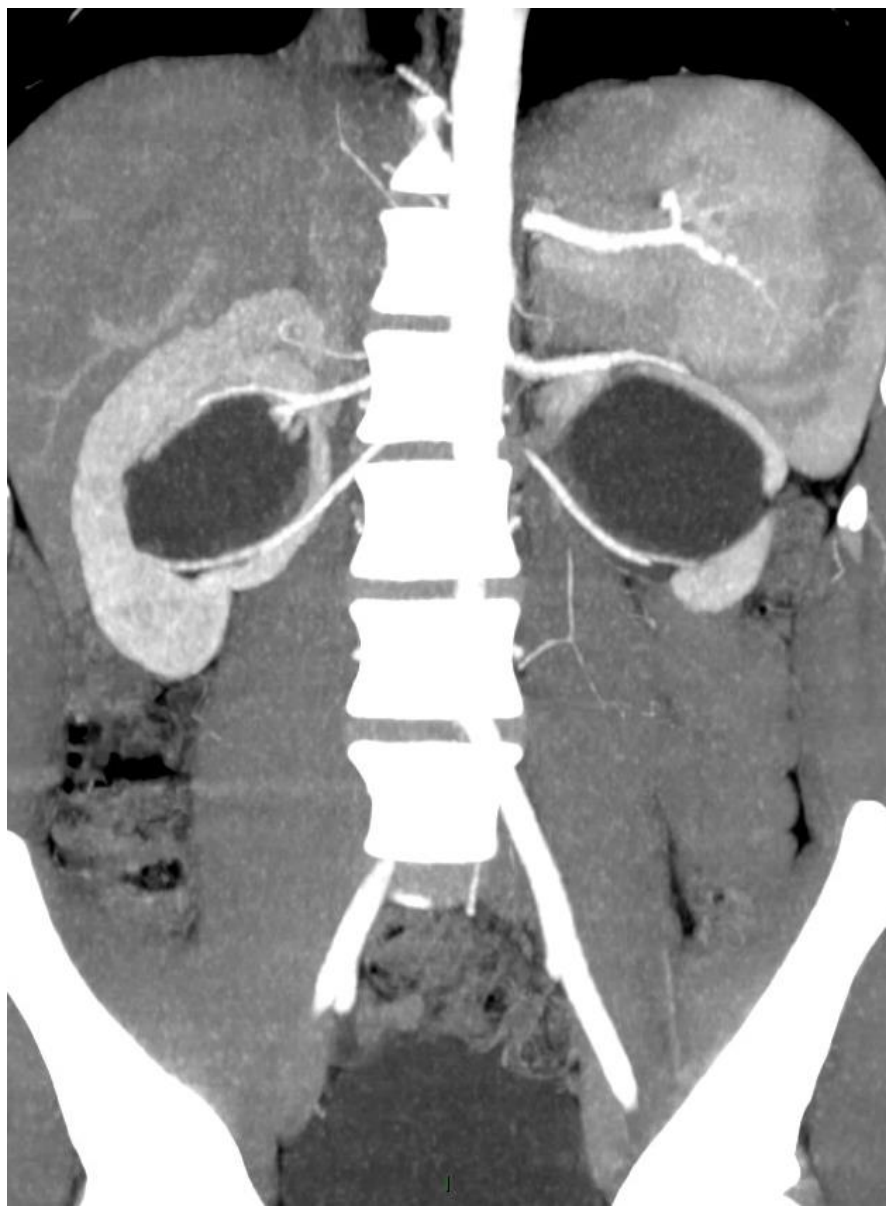
- **Obstacle** sur le passage de l'urine du pyélon dans l'uretère
- Défect dans la musculature de la jonction pyélo-urétérale
- Vaisseaux polaires inférieurs croisant la jonction
- **Degré d'obstruction fonction de la production d'urines par le rein et de la capacité à l'évacuer par la jonction pyélo-urétérale rétrécie.**
- Dilatation des cavités pyélocalicielles et atrophie rénale si obstruction sévère
- Test au lasix si doute
- Scanographie : détection d'un croisement vasculaire



10 minutes



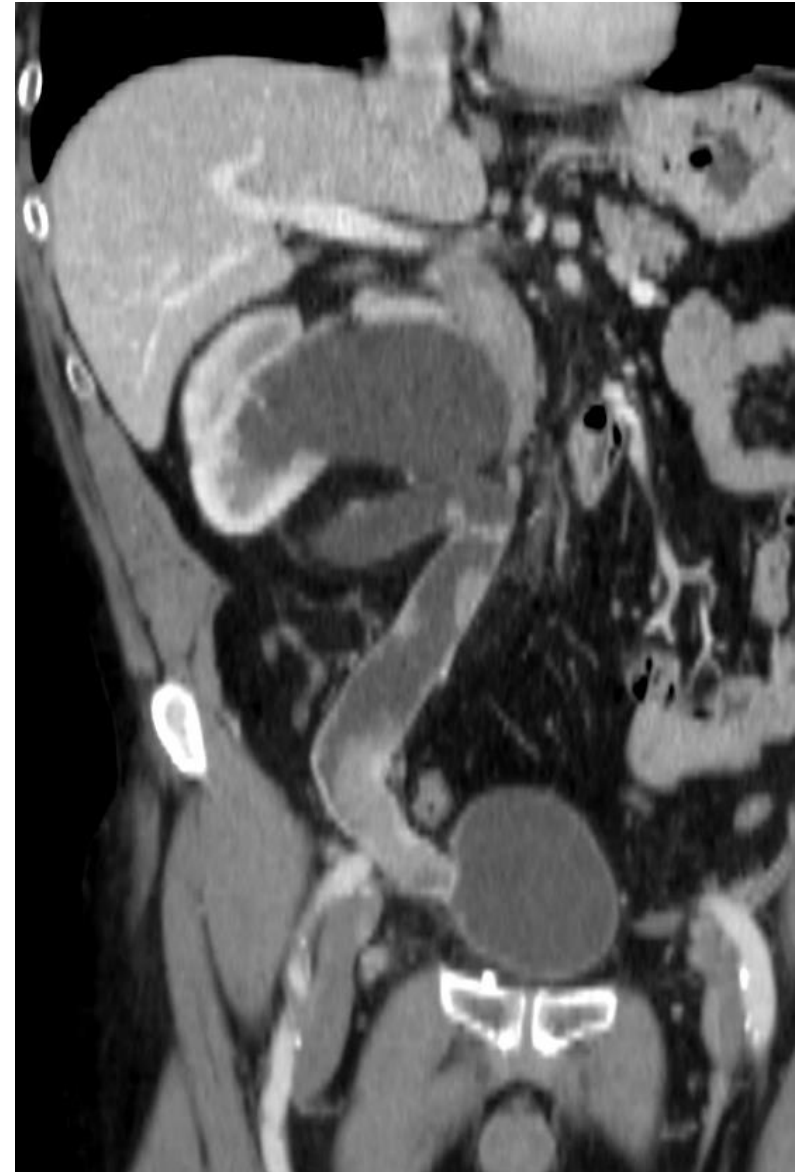+ lasix  
10 minutes



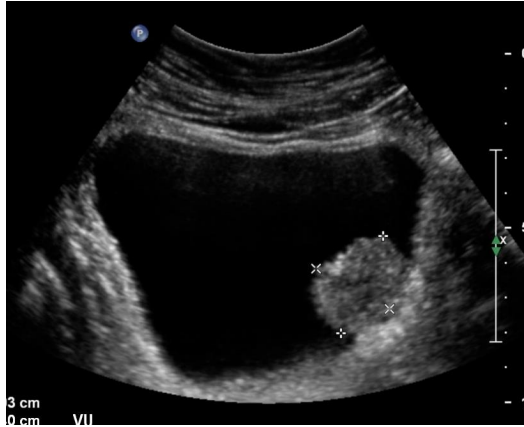


# Tumeurs urothéliales

- **95% des tumeurs des cavités excrétrices**
- Localisation par fréquence décroissante :
  - vessie
  - cavités pyélocalicielles
  - uretère
  - urètre postérieur
- Forme exophytique ou infiltrante
- **Maladie urothéliale : multicentrique, nécessitant suivi**



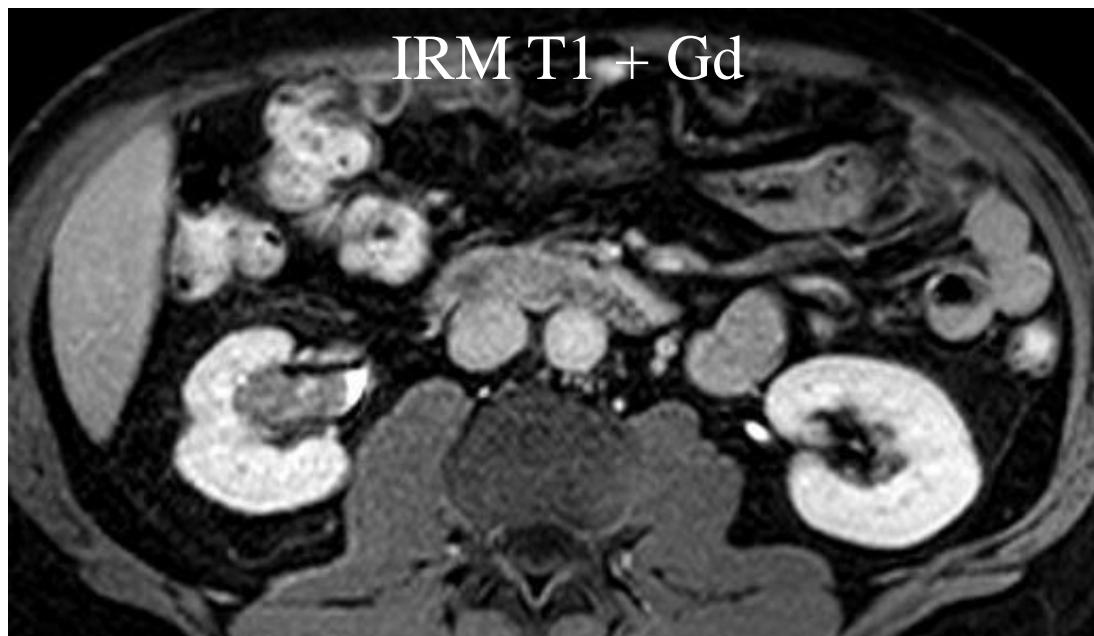
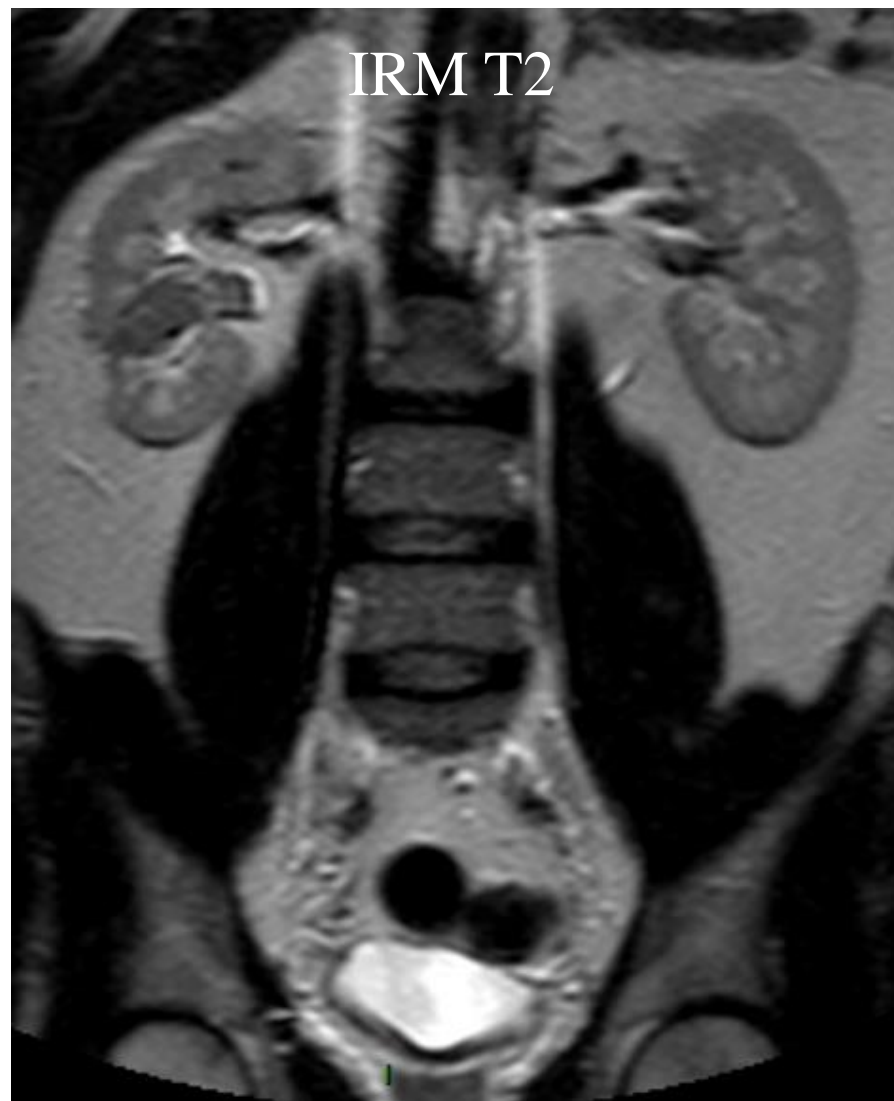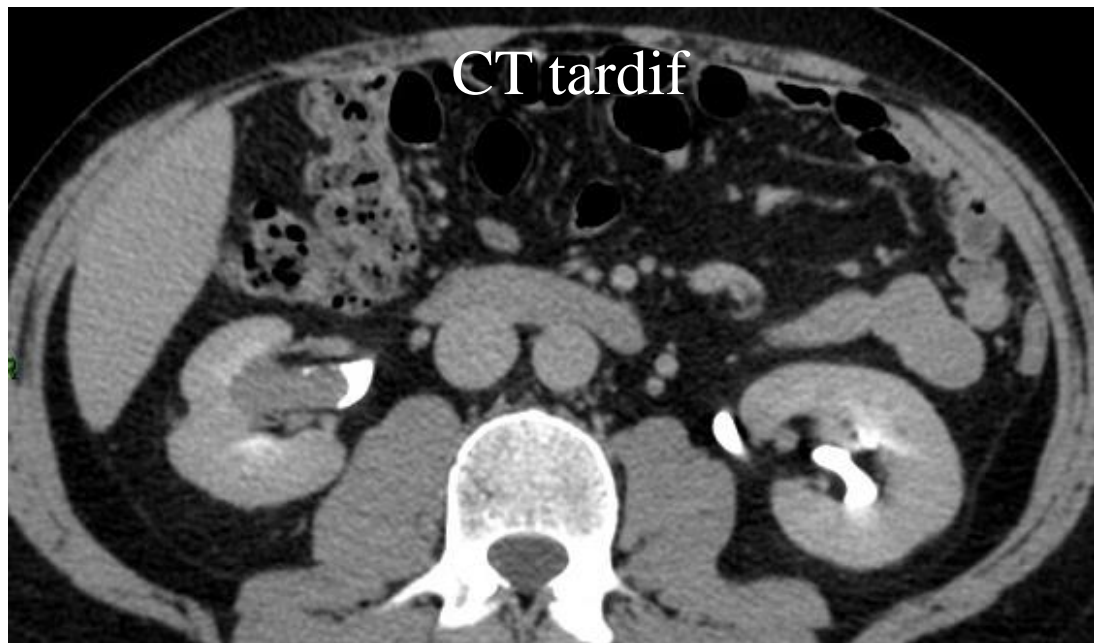
# Tumeurs urothéliales

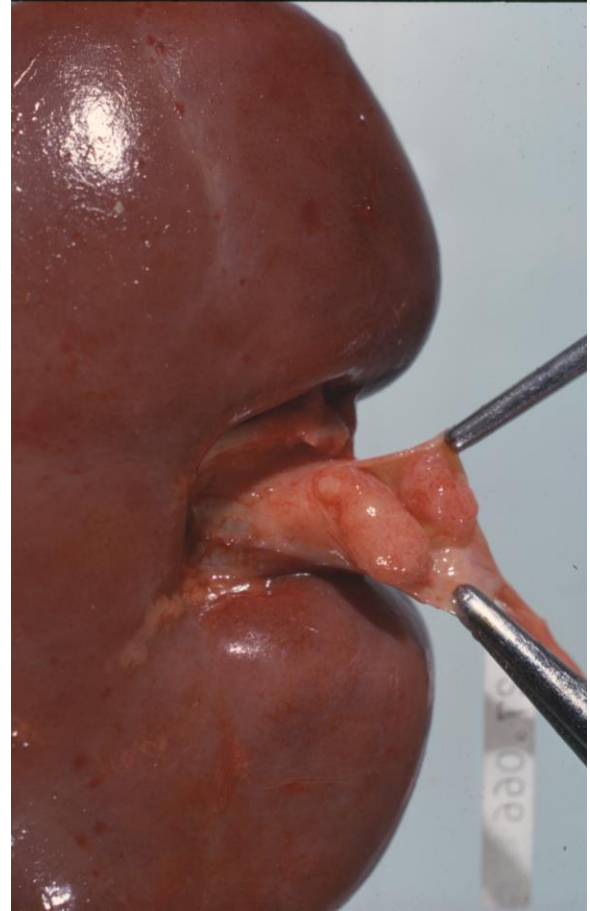
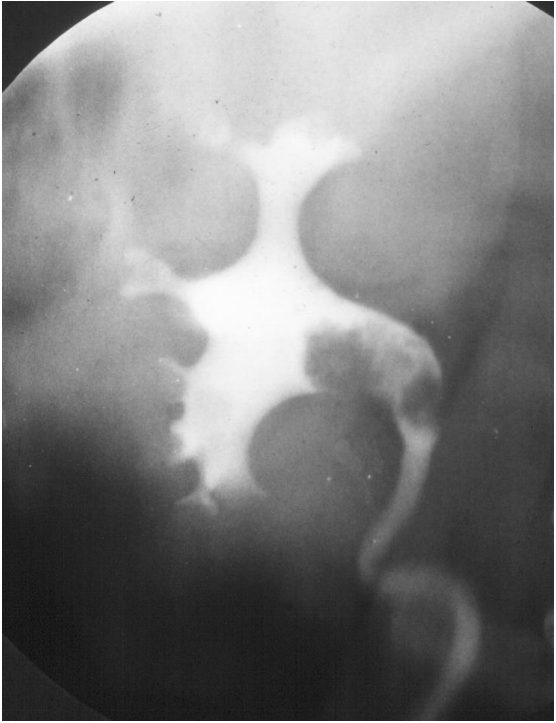

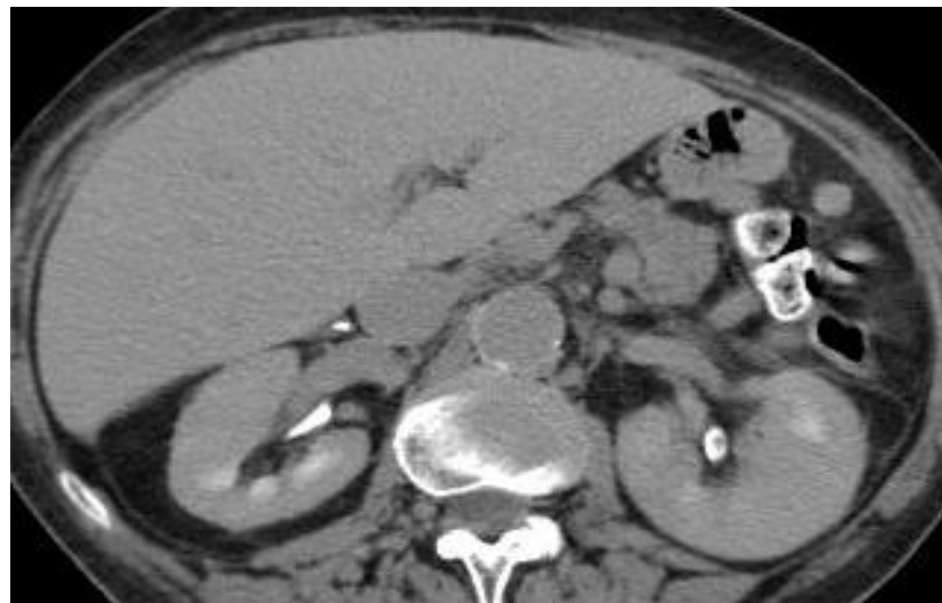
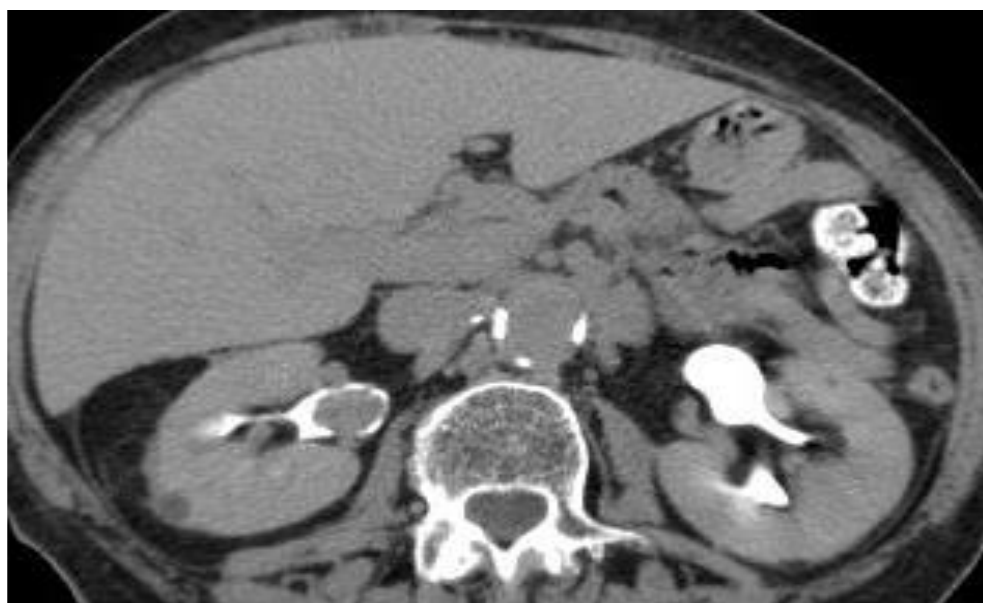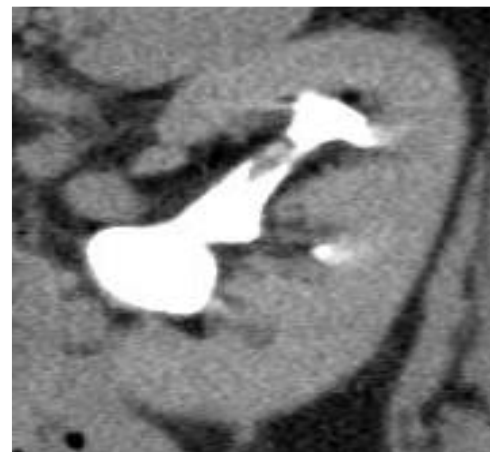
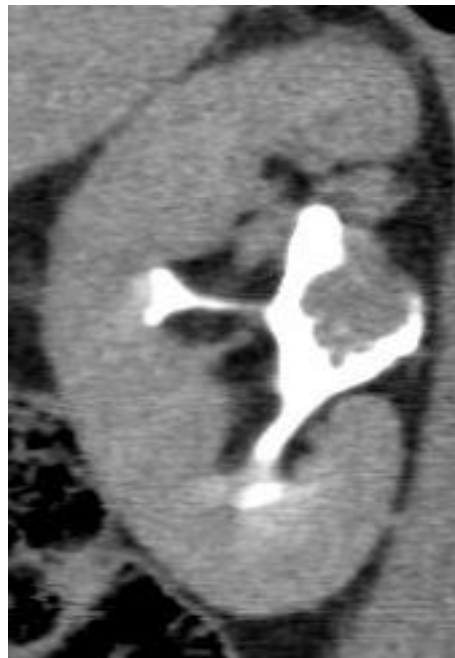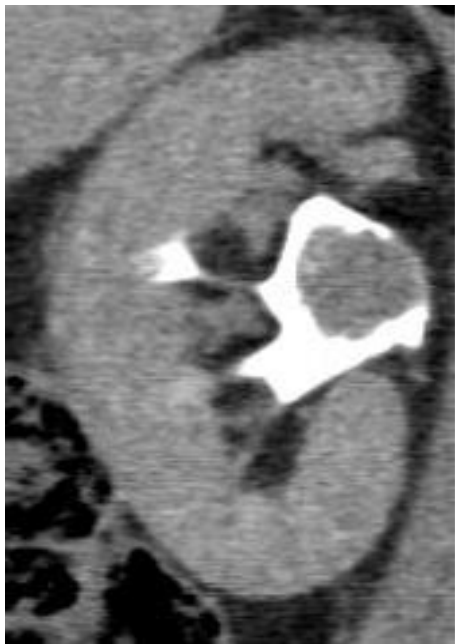• US

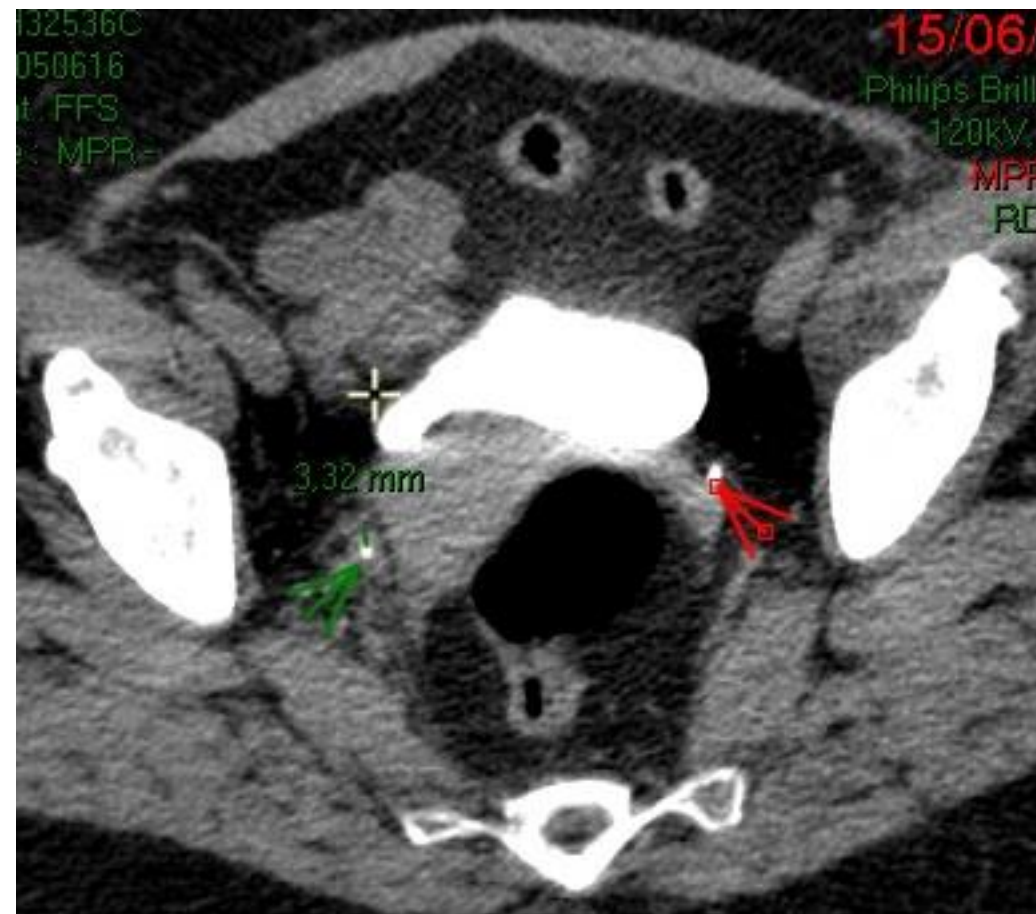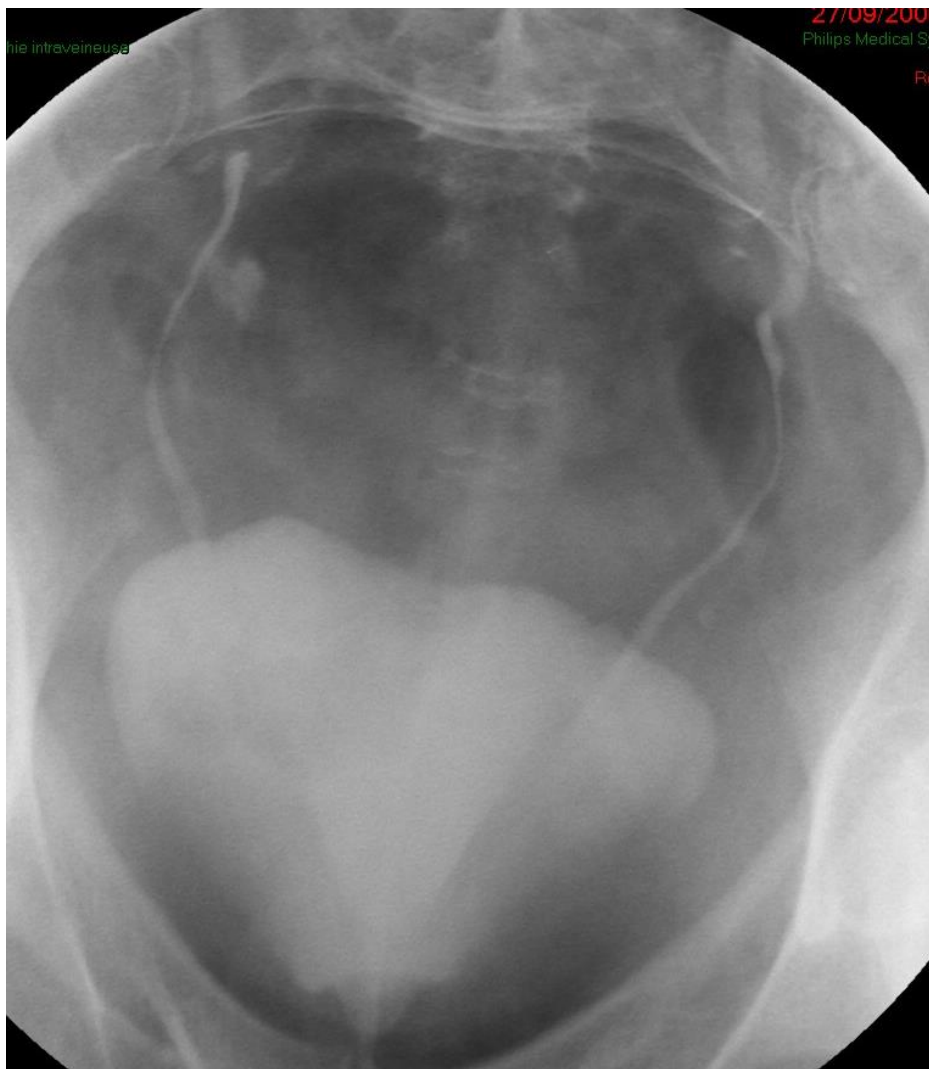reins  
vessie pleine !

- **scanographie sans et avec injection de contraste, +/- lasix:**
  - bilan d'extension local, régional, à distance (TNM)
  - diagnostic différentiel :
    - lithiase
    - caillot
    - tumeur
- IRM (second choix, vu sa moins bonne résolution spatiale)
- pyélographie rétrograde (si échec des autres techniques) et cytologie

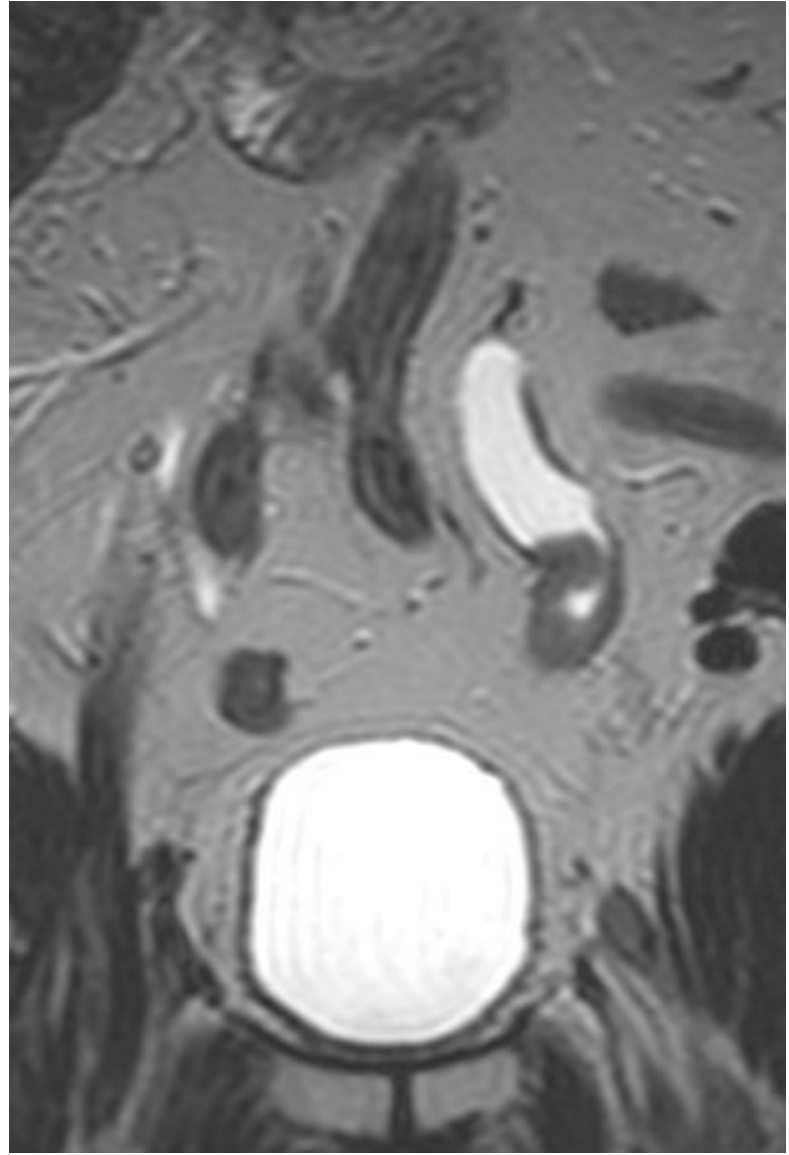
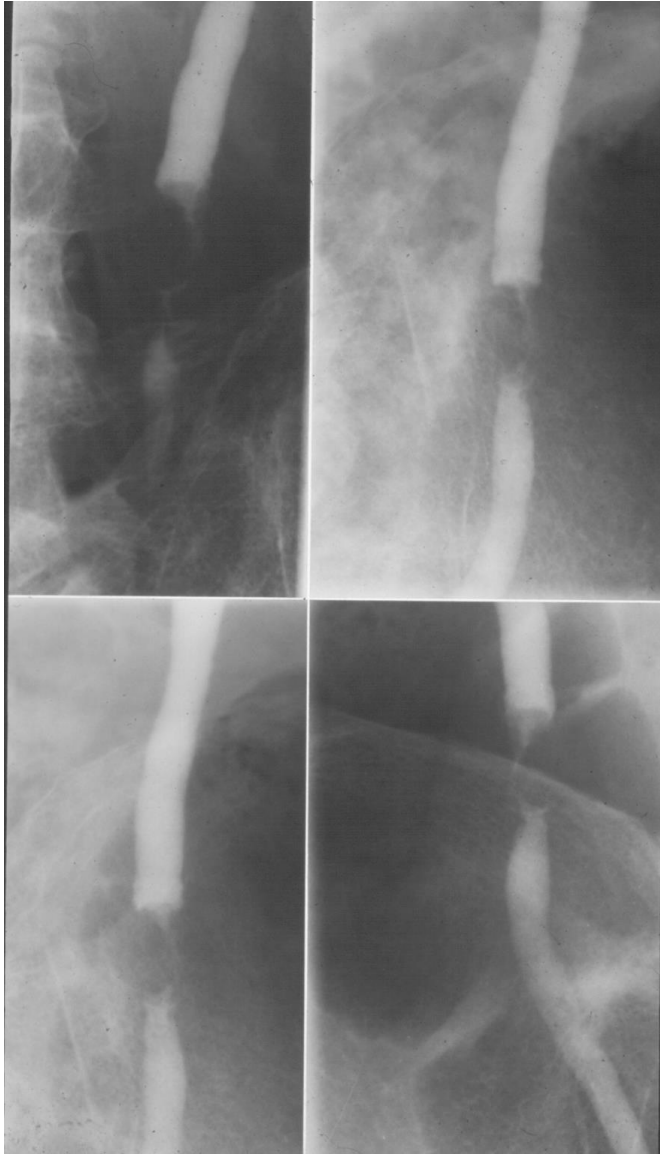








CT avec injection :  
examen de choix pour bilan T urothéliale  
phase tardive 10 minutes ou + Lasix !!!



# Vessie

**US** : examen de première intention

- paroi : épaissement pariétal régulier (cystite compliquée, irrégulier, tumoral, diverticules)
- contenu vésical : transsonore, mobile ou non, vascularisé ou non
- résidu post-mictionnel et retentissement sur le haut appareil urinaire
- pas lors d'un premier épisode d'infection urinaire chez la femme

**CT** :

- bilan d'extension des tumeurs vésicales

**IRM** :

- rôle limité principalement au bilan d'extension local des tumeurs vésicales
- contre-indication à l'injection d'iode



# Vessie

- **Épaississement de la paroi**

- Vessie de lutte (contours crénelés)
- Infection (épaississement diffus ou localisé (pseudo-tumoral))
- Radiothérapie (inflammation)
- Tumeurs (malin dans 95% des cas)

Tumeur urothéliale

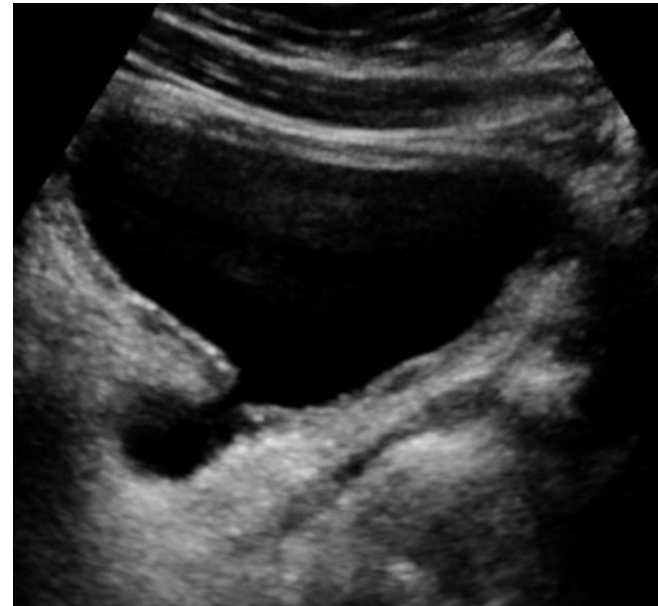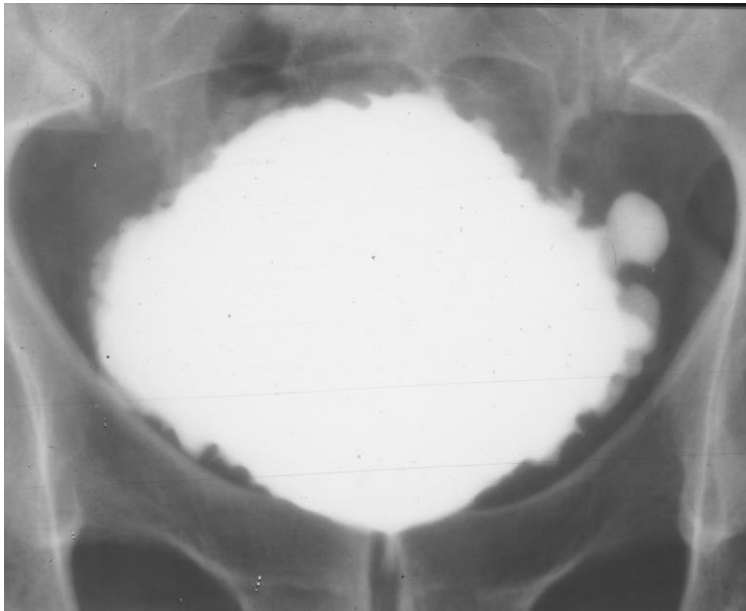
Diagnostic : **cystoscopie**

Echographie : forme exophytique, forme infiltrante mal visualisée

Scanographie : extension extramurale, recherche d'une autre localisation , bilan d'extension

**Diverticule** = hernie de la muqueuse vésicale à travers une zone de faiblesse de la paroi musculaire

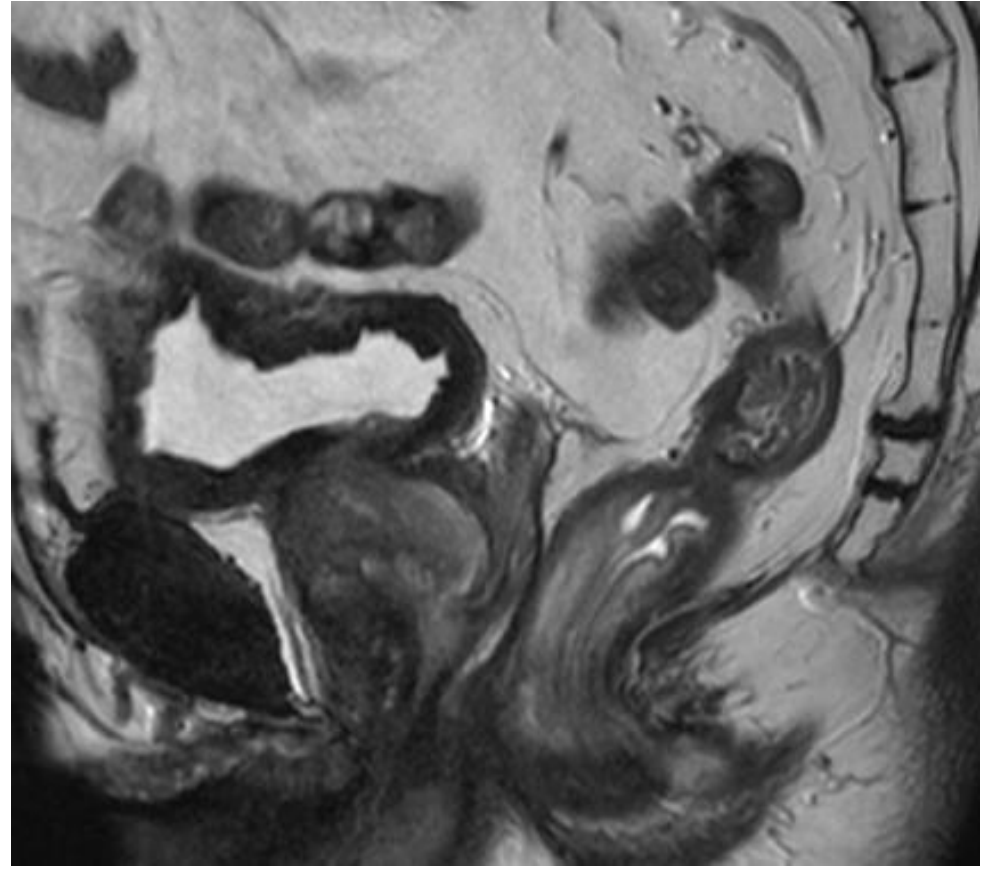
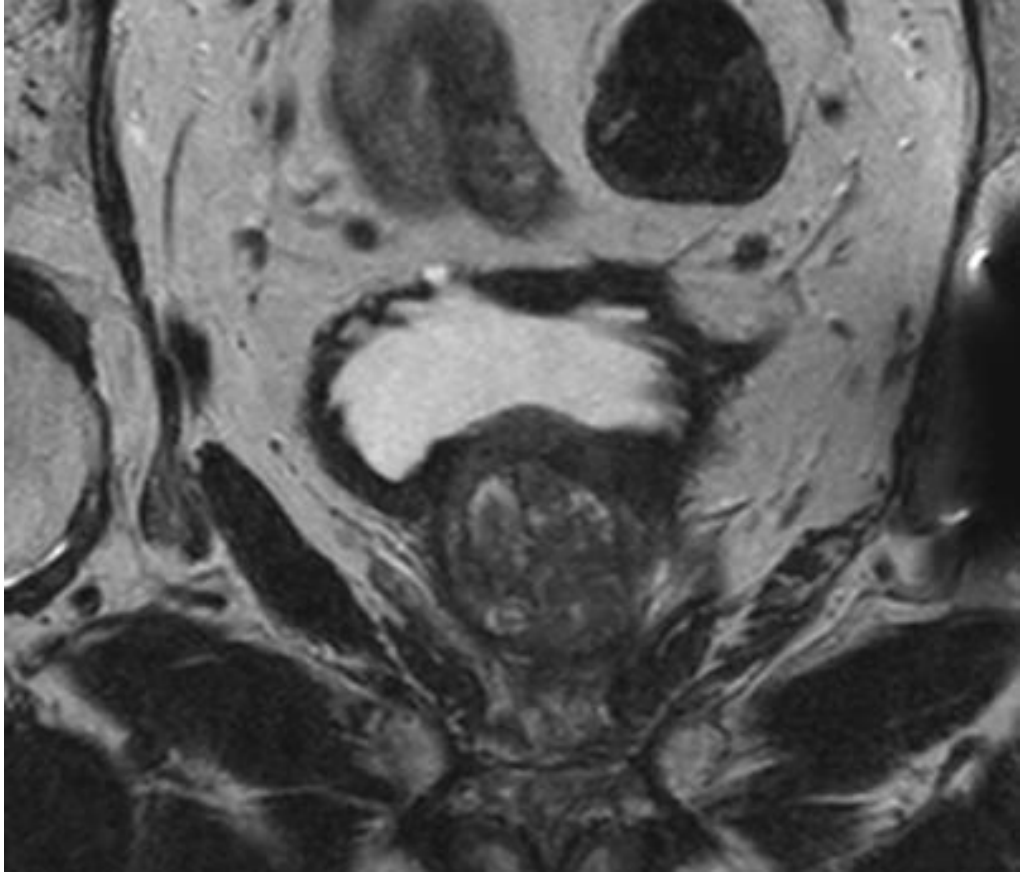
congénital (jonction urétéro-vésicale) ou acquis (obstacle, vessie neurologique)  
peut contenir une lithiase ou une tumeur (stase, inflammation chronique)

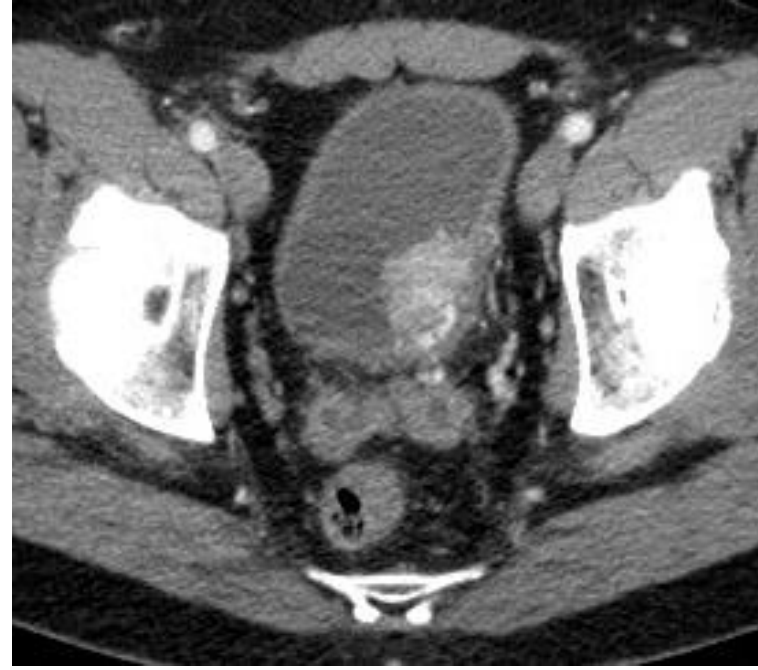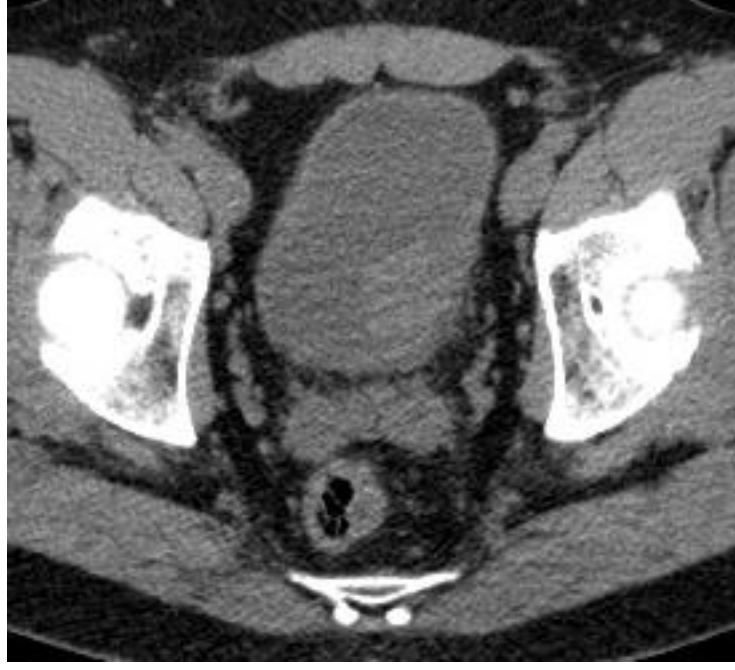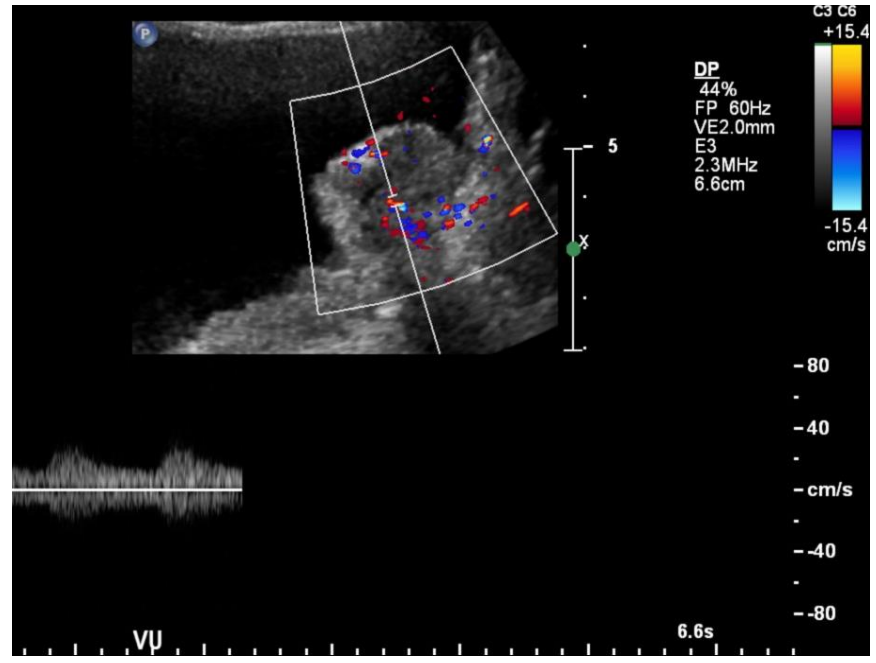
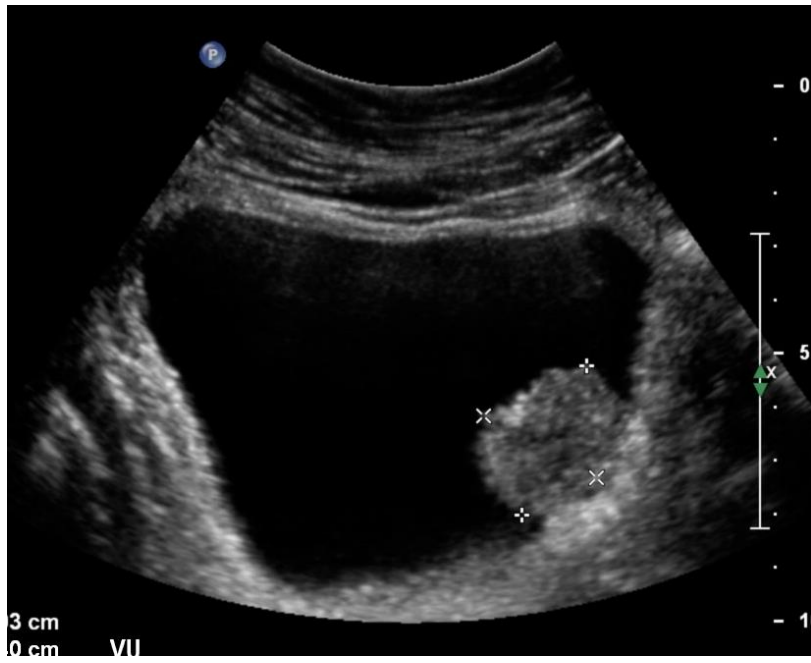


Vessie de lutte avec diverticule

US : formation liquidienne accolée à la vessie, augmentant en général après miction

CT : séquence tardive pour voir le remplissage par l'urine opaque

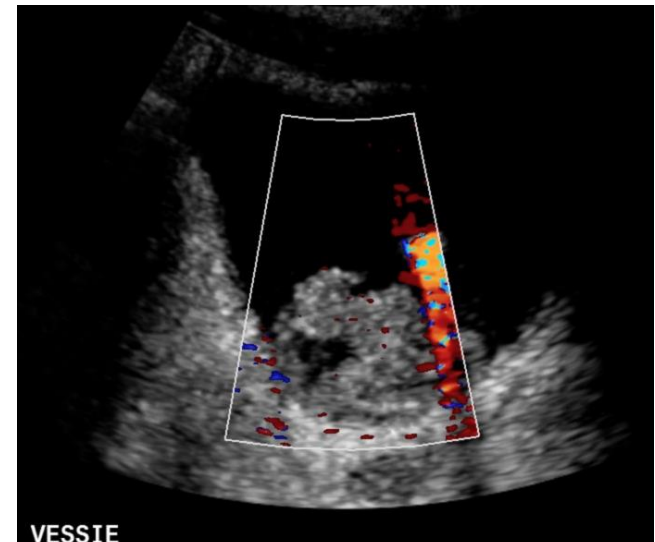
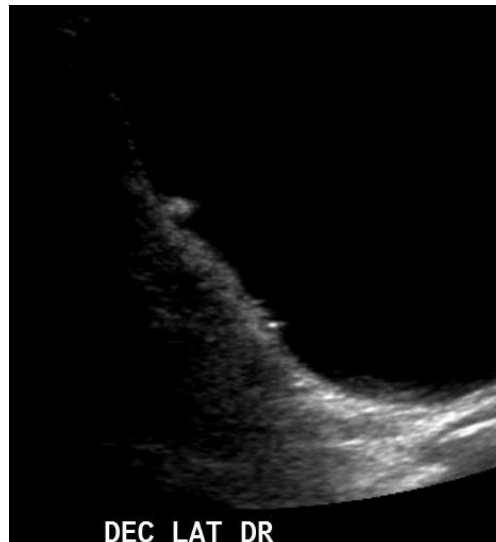
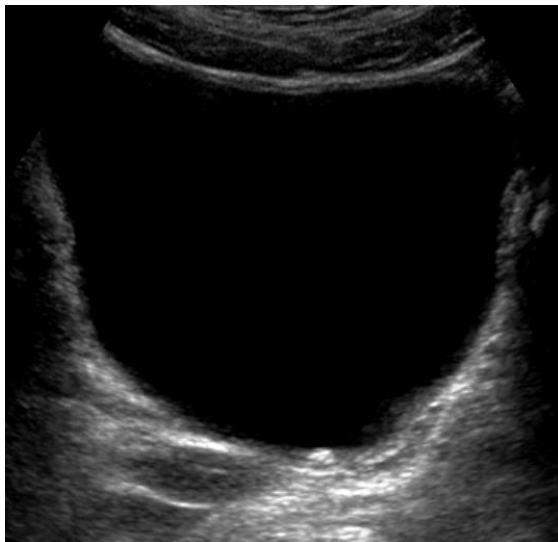



# Vessie

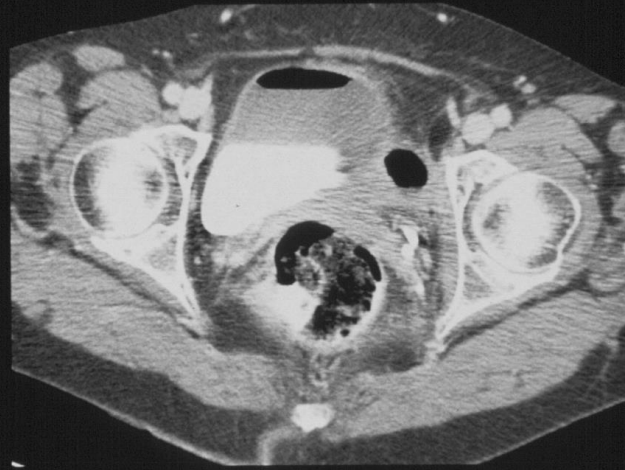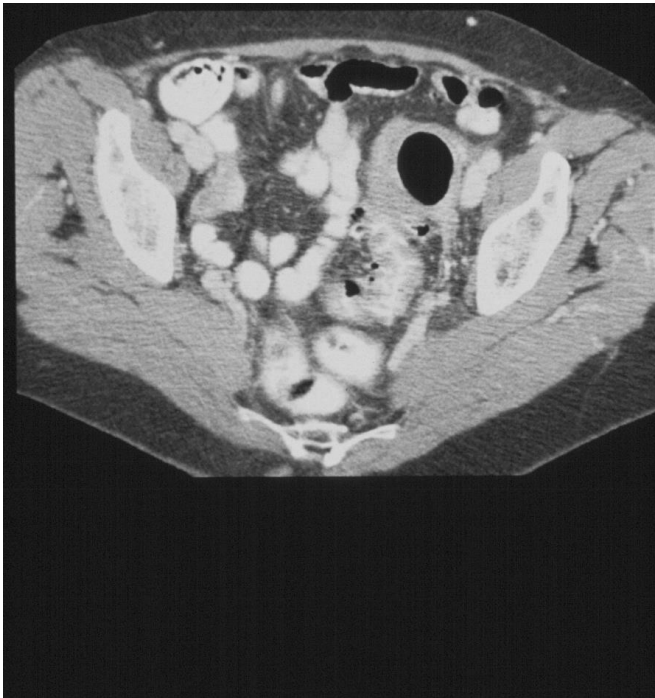- **Lacunes endoluminales**

- Lithiase : favorisée par stase et infection (!sonde à demeure)
- Caillot : mobile en échographie, hyperdense et non vascularisé au scanner
- Corps étranger : iatrogène, traumatique, volontaire

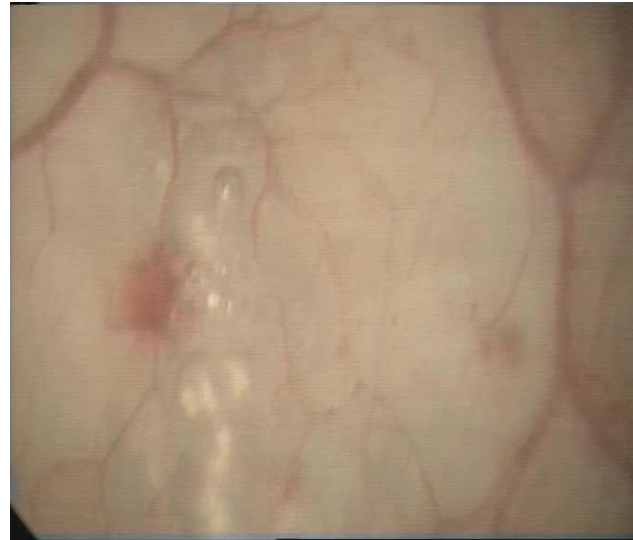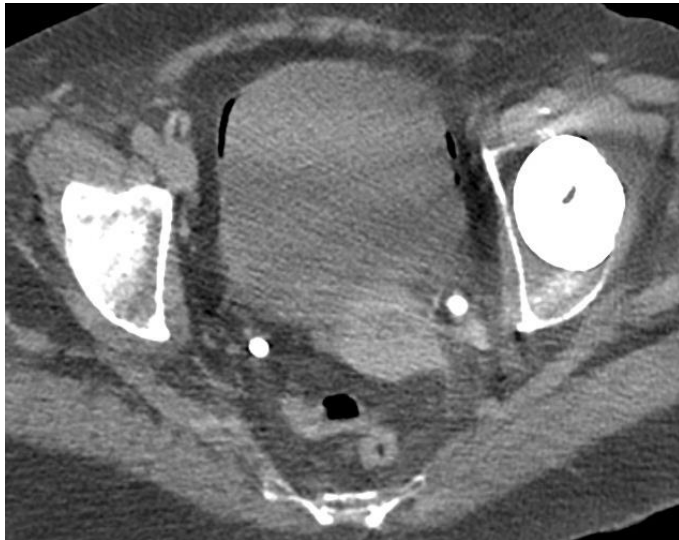


# Vessie

- **Présence de gaz**
  - **Instrumentation** (anamnèse et informations cliniques)
  - cystite emphysémateuse
  - **Fistule vésicale**
    - **côlon** : diverticulite  
adénocarcinome
    - **intestin grêle** : Crohn
    - **vagin** : chirurgie pelvienne
    - Air dans vessie 50 % des cas



Air dans la vessie  
Diverticulite avec  
fistule vésicale



Air dans la paroi  
vésicale  
Cystite  
emphysémateuse

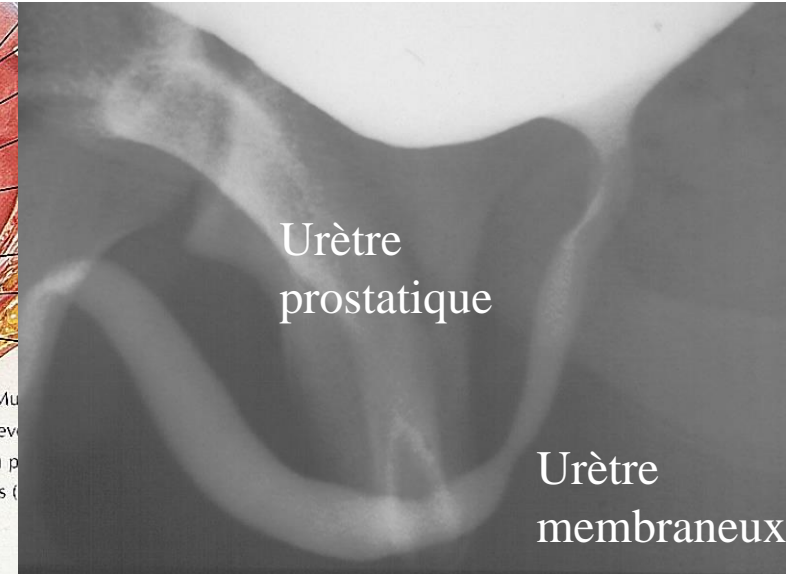
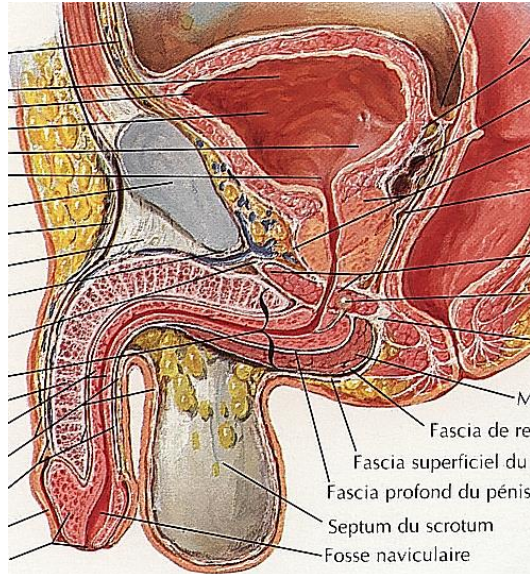
# Anatomie de l'urètre chez l'homme

- **Urètre postérieur**

- urètre prostatique
- urètre membraneux :  
plan musculo-aponévrotique  
sphincter externe

- **Urètre antérieur**

- urètre bulbaire
- urètre pénien



Urètre bulbaire

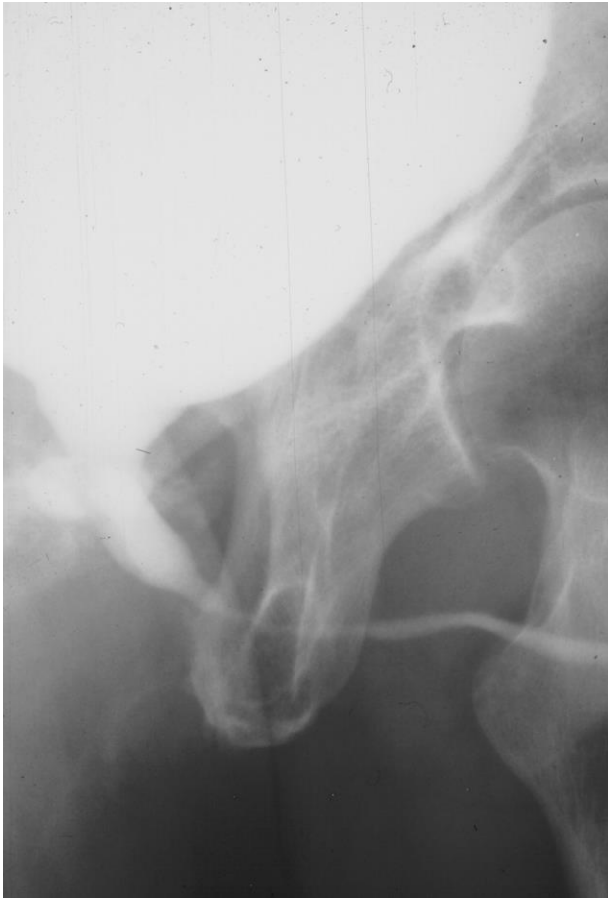Urétrographie permictionnelle

Urétrographie rétrograde si mauvaise visualisation de l'urètre antérieur

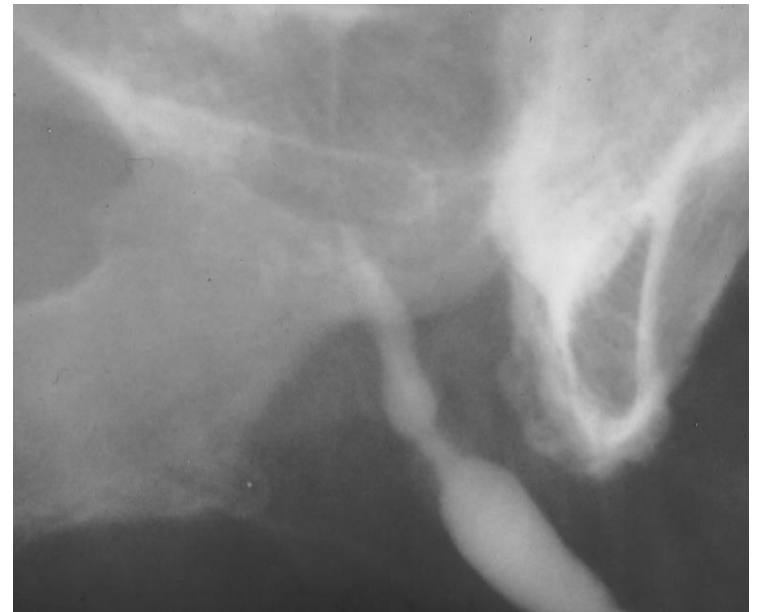Echographie

IRM (tumeur, trauma, diverticule)

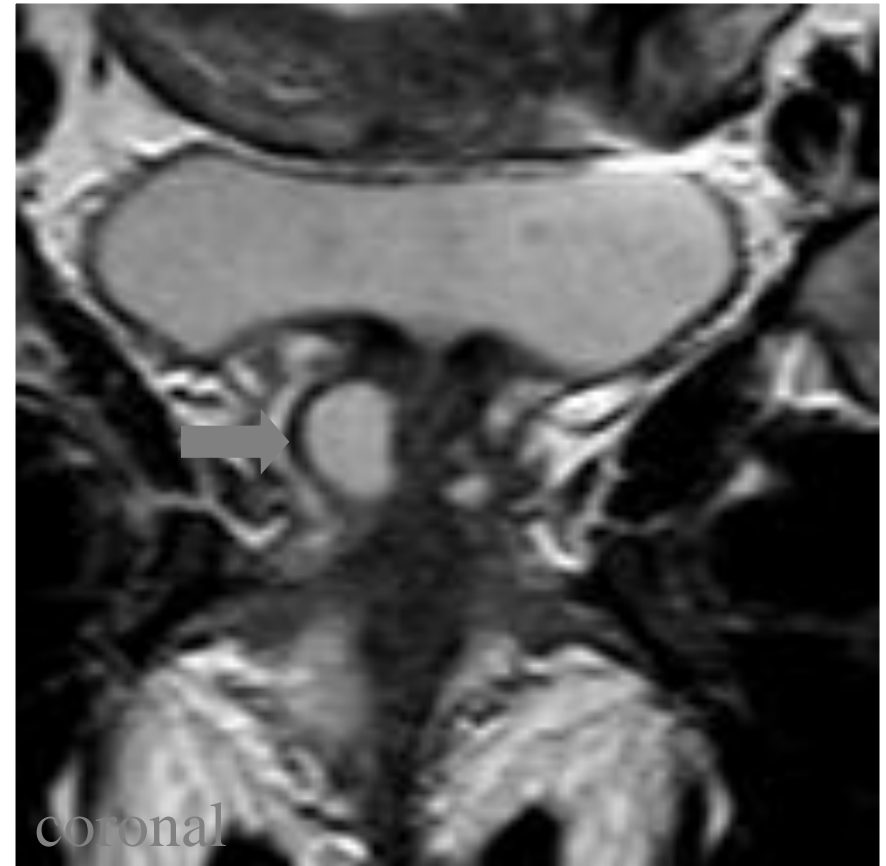
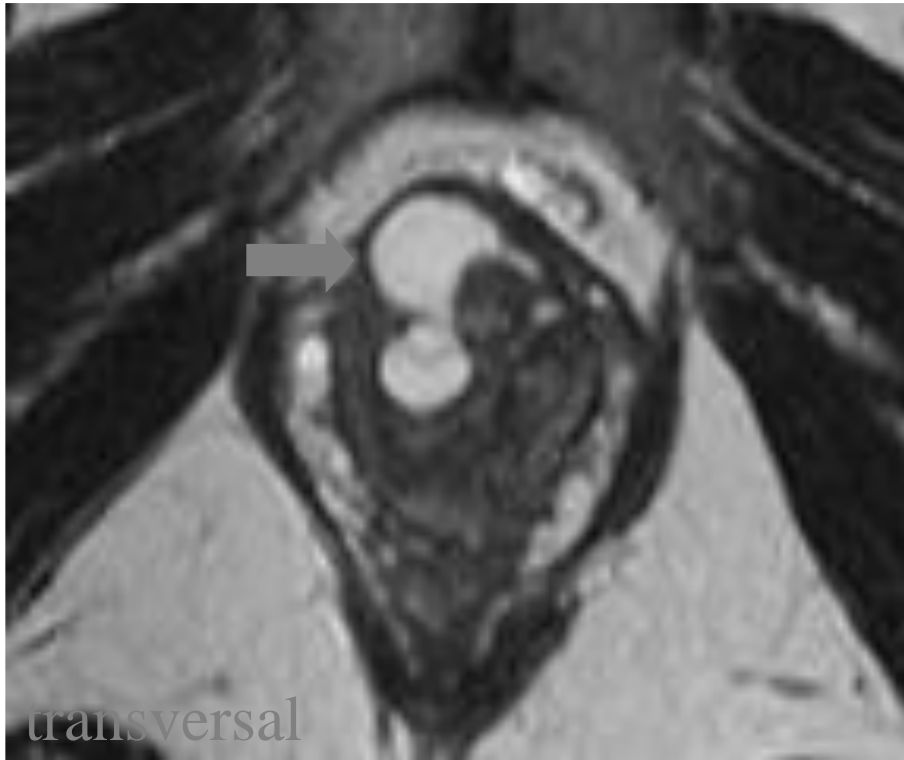


Dilatation en amont d'une sténose lors de la cystographie permictionnelle



Détermination de la longueur de la sténose par urétrographie rétrograde

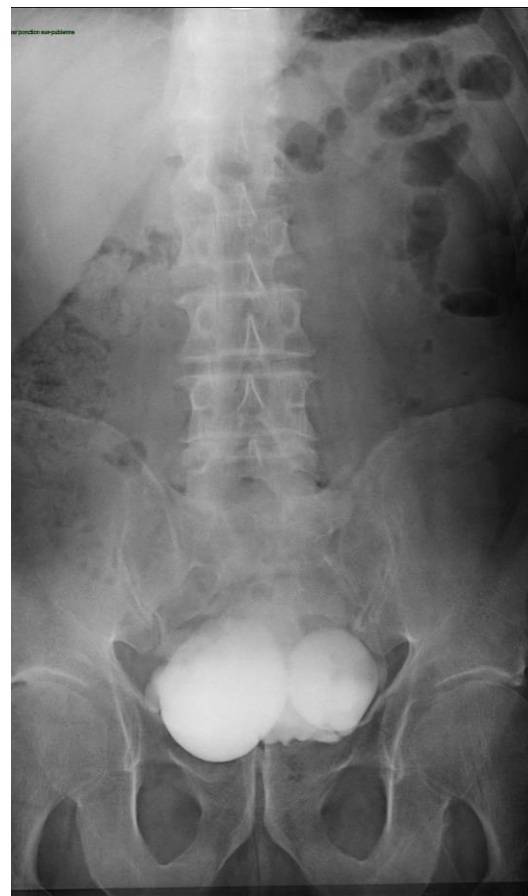
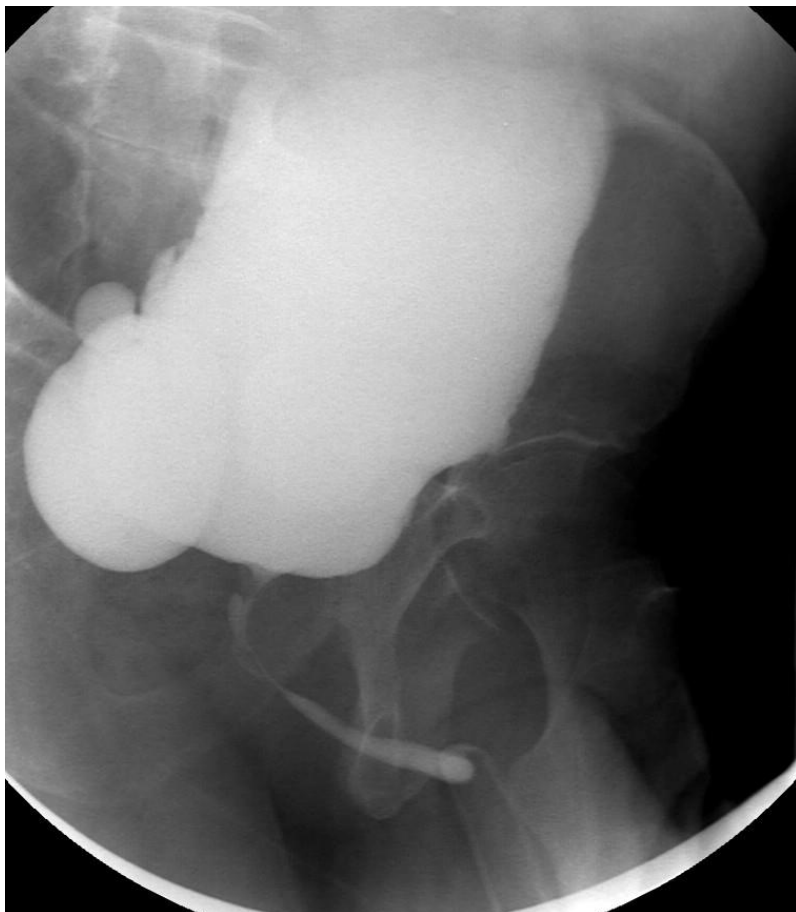
IRM de l'urètre féminin en pondération T2  
Diverticule de l'urètre

# Hypertrophie bénigne de la prostate

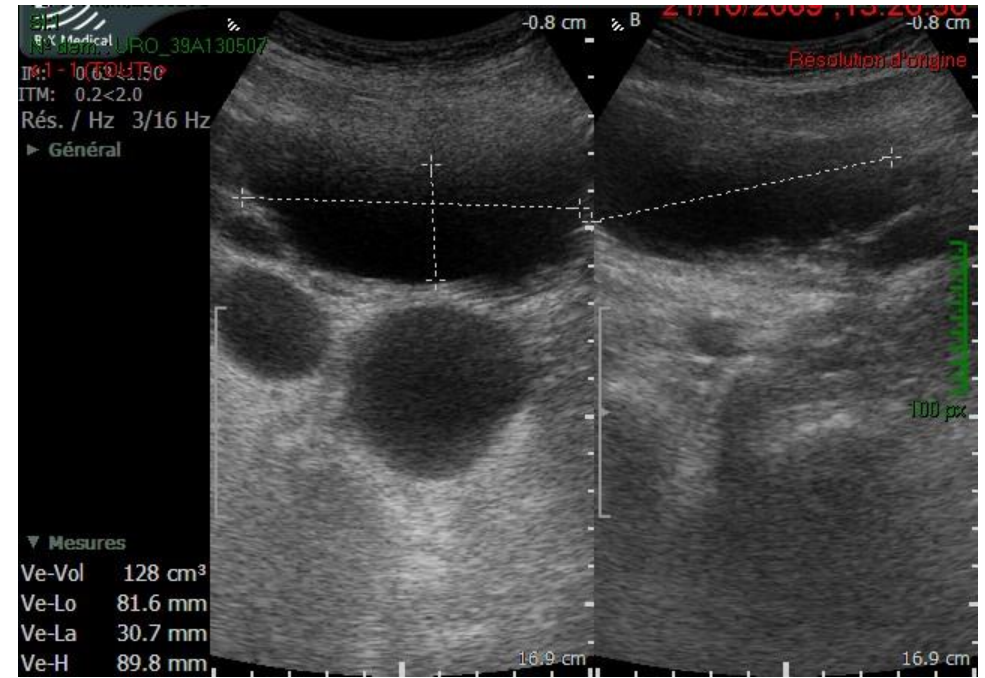
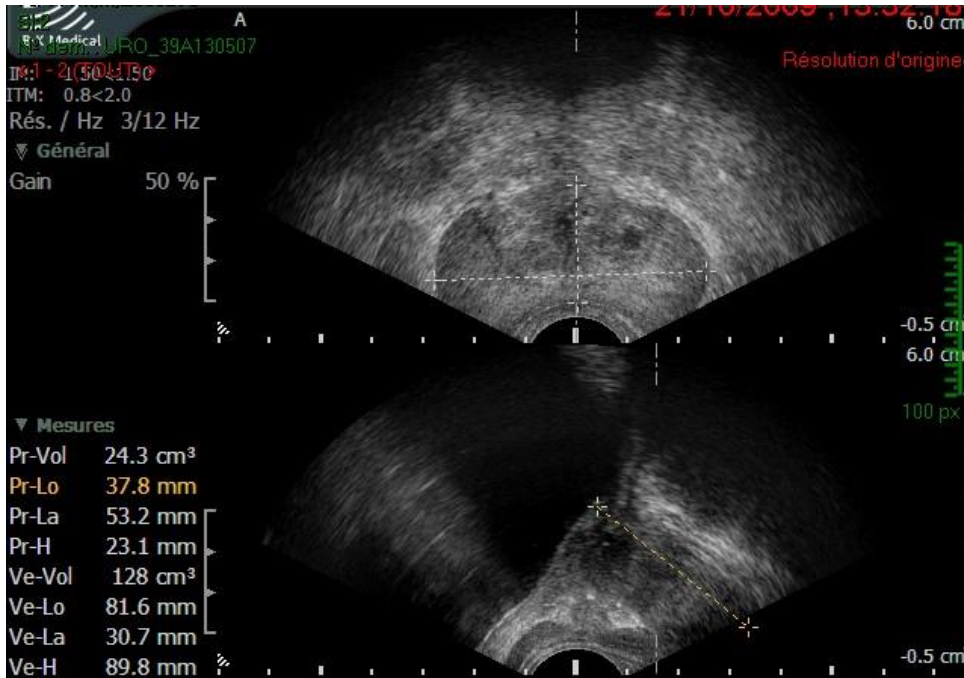
- Zone de transition entourant l'urètre :
  - 5% de la masse glandulaire prostatique
  - deux lobes bordant les faces postéro-latérales de l'urètre proximal de la prostate
- Répercussions :
  - empreinte sur le plancher vésical et l'urètre (étiré et écrasé)
  - résidu post-mictionnel
  - vessie de lutte
  - urétérohydronéphrose
- Evaluation des répercussions :
  - Échographie (sus pubienne (reins, paroi vessie, résidu), endorectale (volume, éventuelle lésion, résidu))

# Hypertrophie bénigne de la prostate



Cystographie permictionnelle

# Hypertrophie bénigne de la prostate

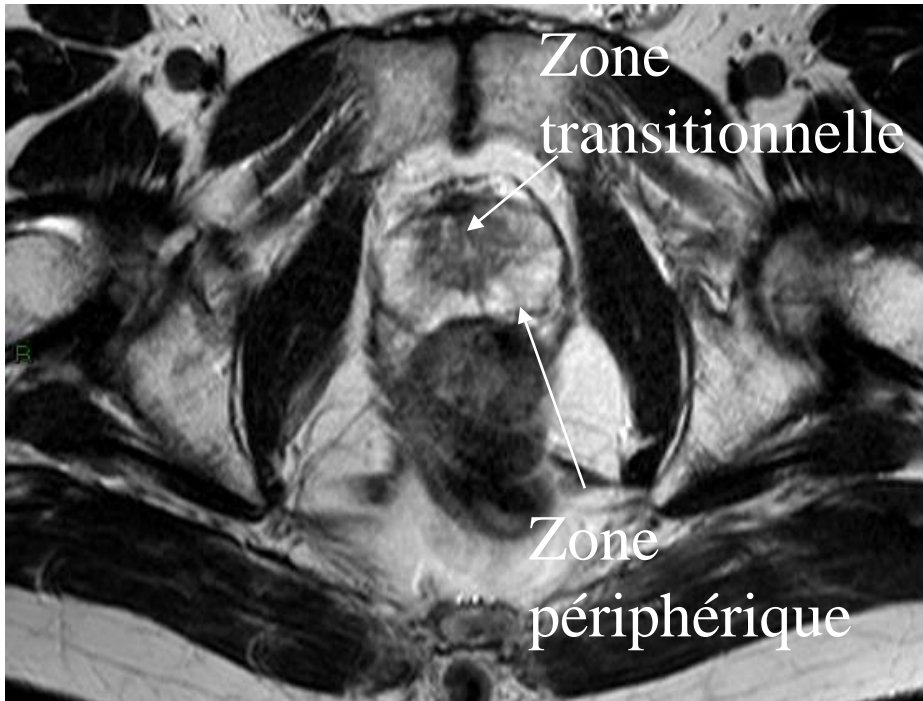


Echographie endorectale

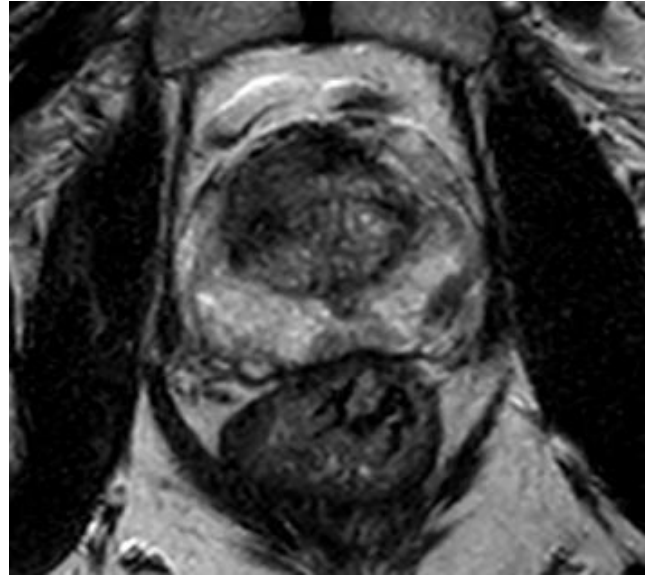
# Adénocarcinome de la prostate

- 70% dans zone périphérique (70% de la prostate, position postéro-latérale)
- **IRM** (antenne externe en réseau phasé) **repérage de la lésion**
  - guidage pour biopsie
  - extension extracapsulaire
  - envahissement des vésicules séminales, sphincter externe
    - T2 (hypersignal de la prostate périphérique)
    - Diffusion : diminution du mouvement des microparticules d' eau
    - IRM dynamique : rehaussement marqué des tumeurs
- **Echographie endorectale**
  - guidage pour biopsie

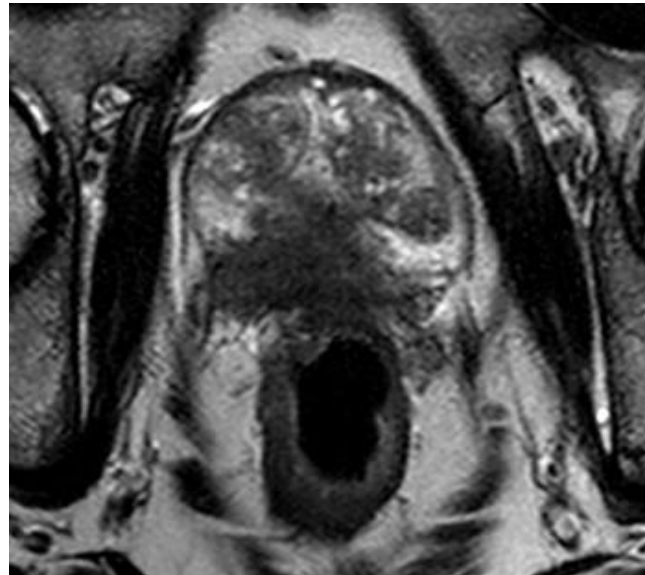
# Repérage et bilan d'extension locale par IRM



IRM en pondération T2  
Coupe transverse d'une prostate normale

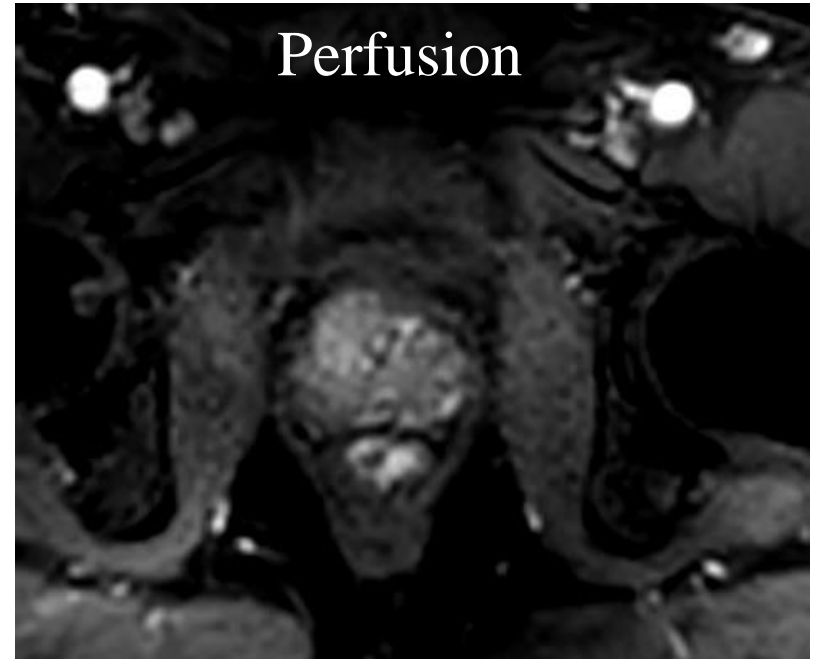
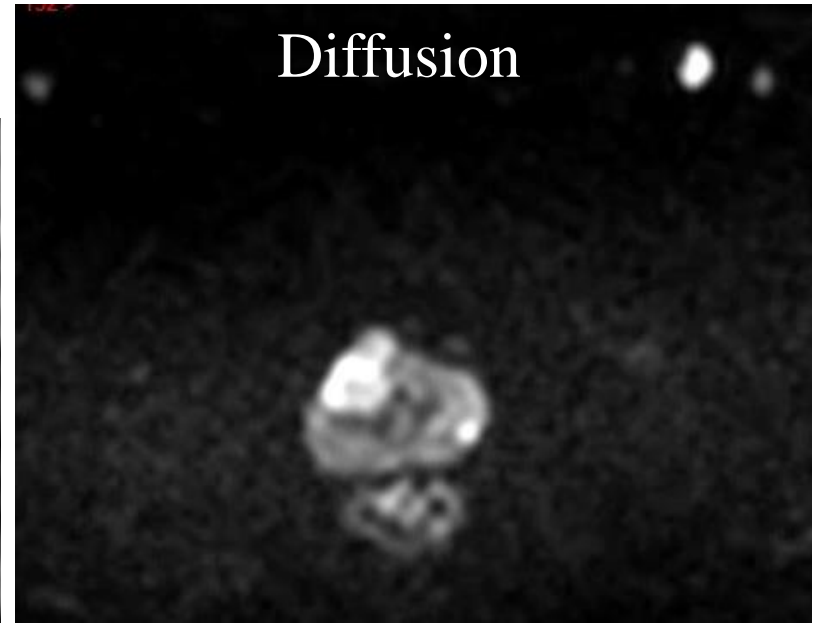
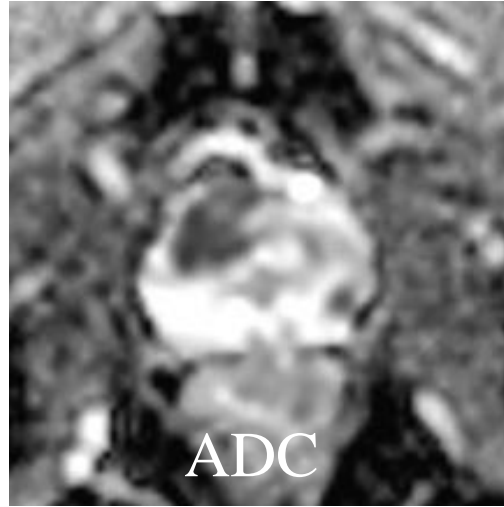
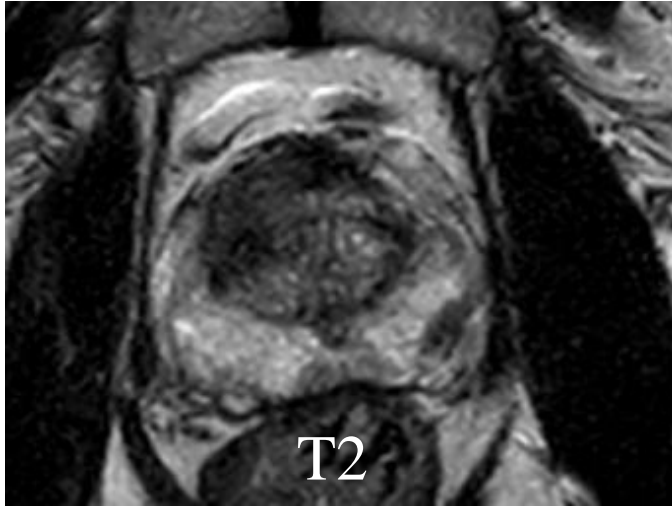


Néo localisé de la prostate



Envahissement des vésicules séminales et du rectum

# IRM multiparamétrique



Classification de PI RADS à partir de l'IRM multiparamétrique

score de probabilité de la présence d'une tumeur (1 à 5)

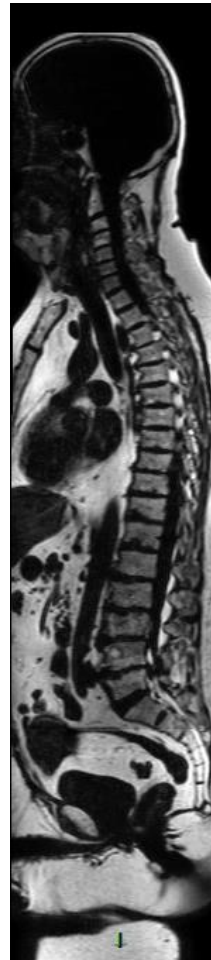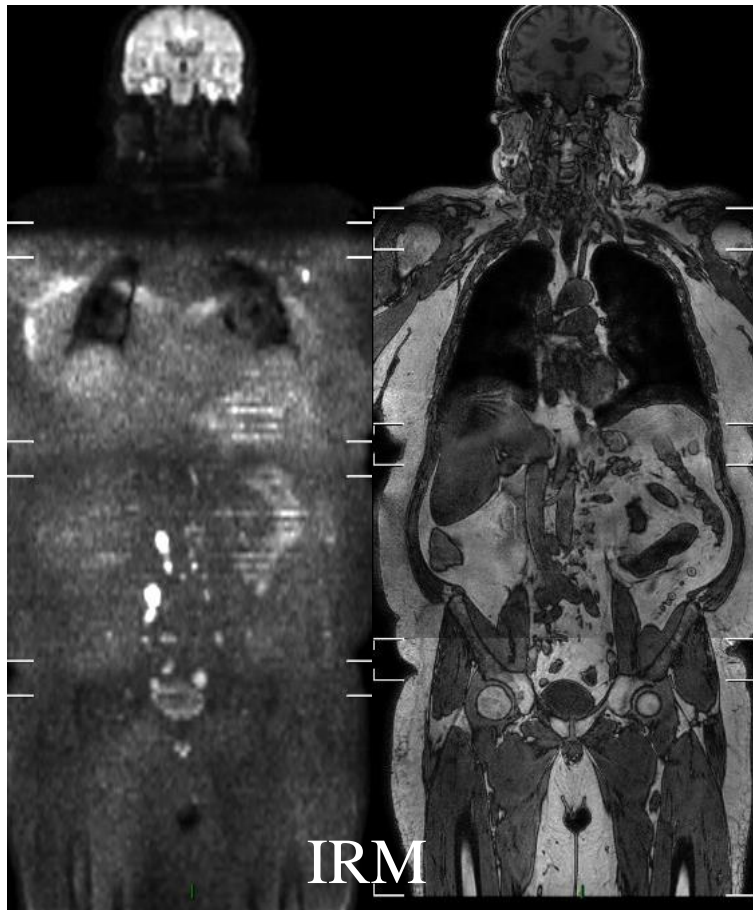
Repérage de la lésion en vue de biopsies

Envahissement local

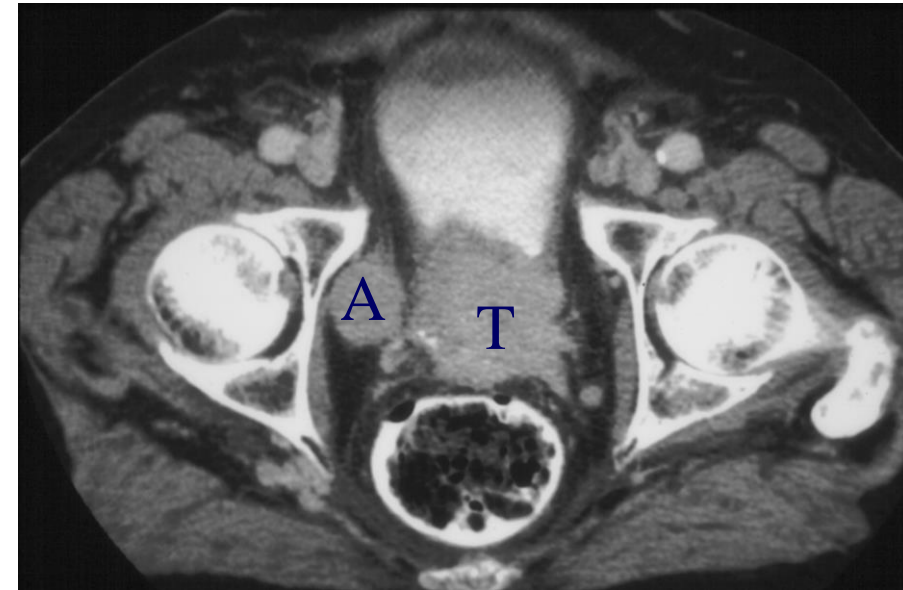


Bilan d'extension extra-prostatique par CT, scintigraphie osseuse, IRM de la moëlle osseuse ou corps entier, PSMA PET

Métastases : os, lymphatique (ggl), poumon, foie

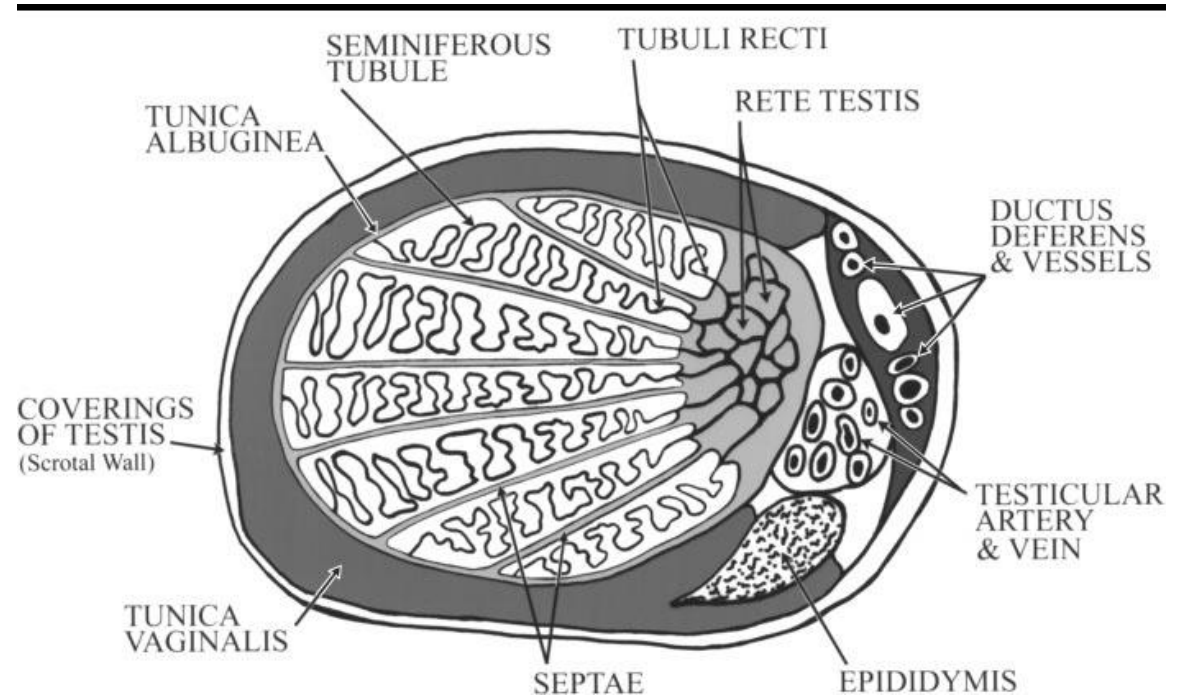


CT avec injection de contraste

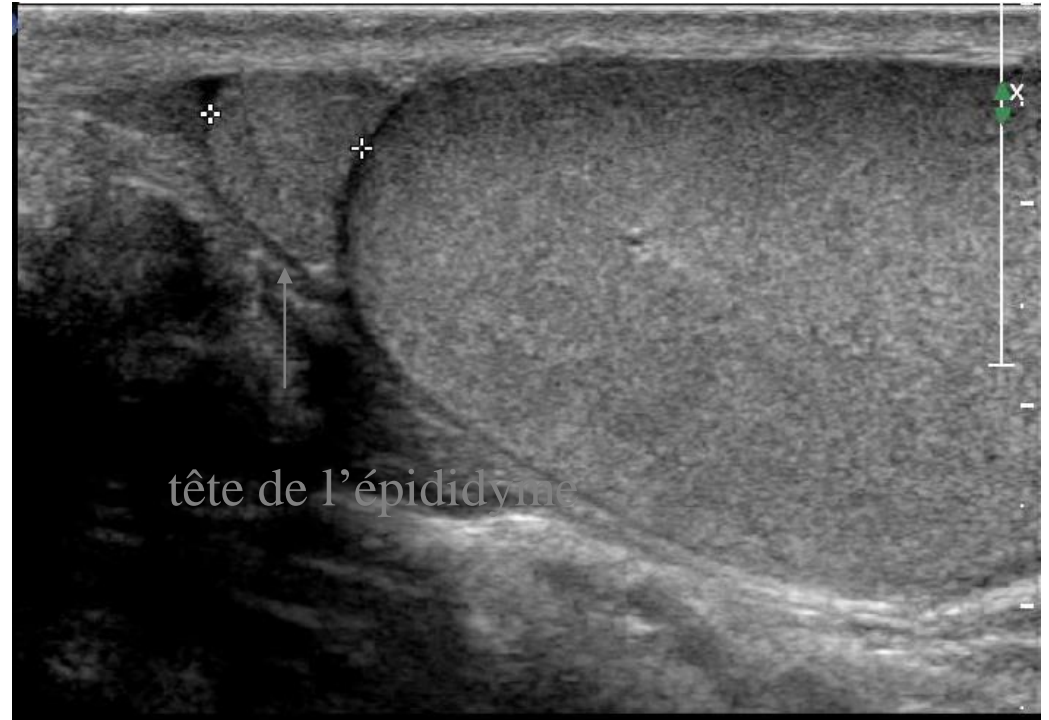
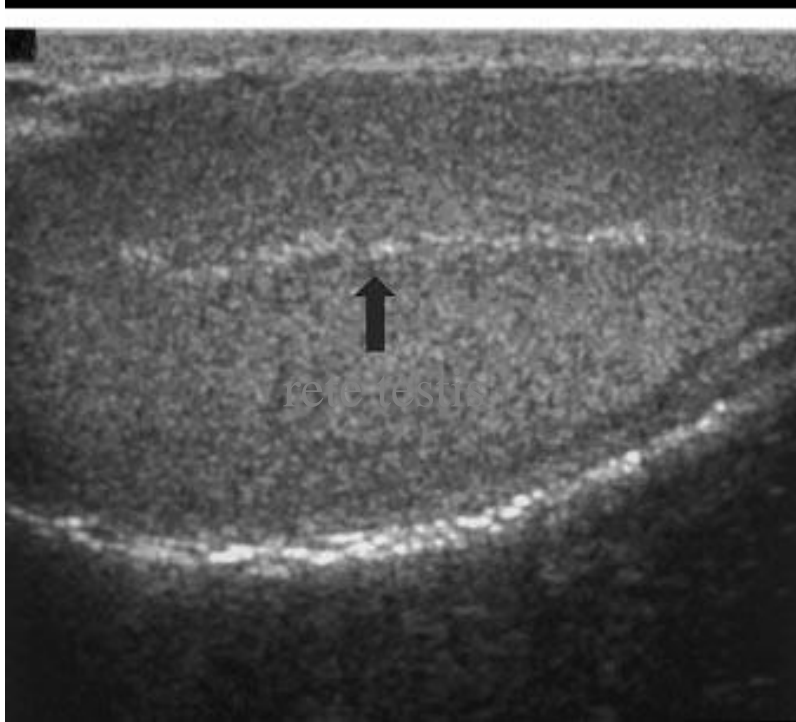
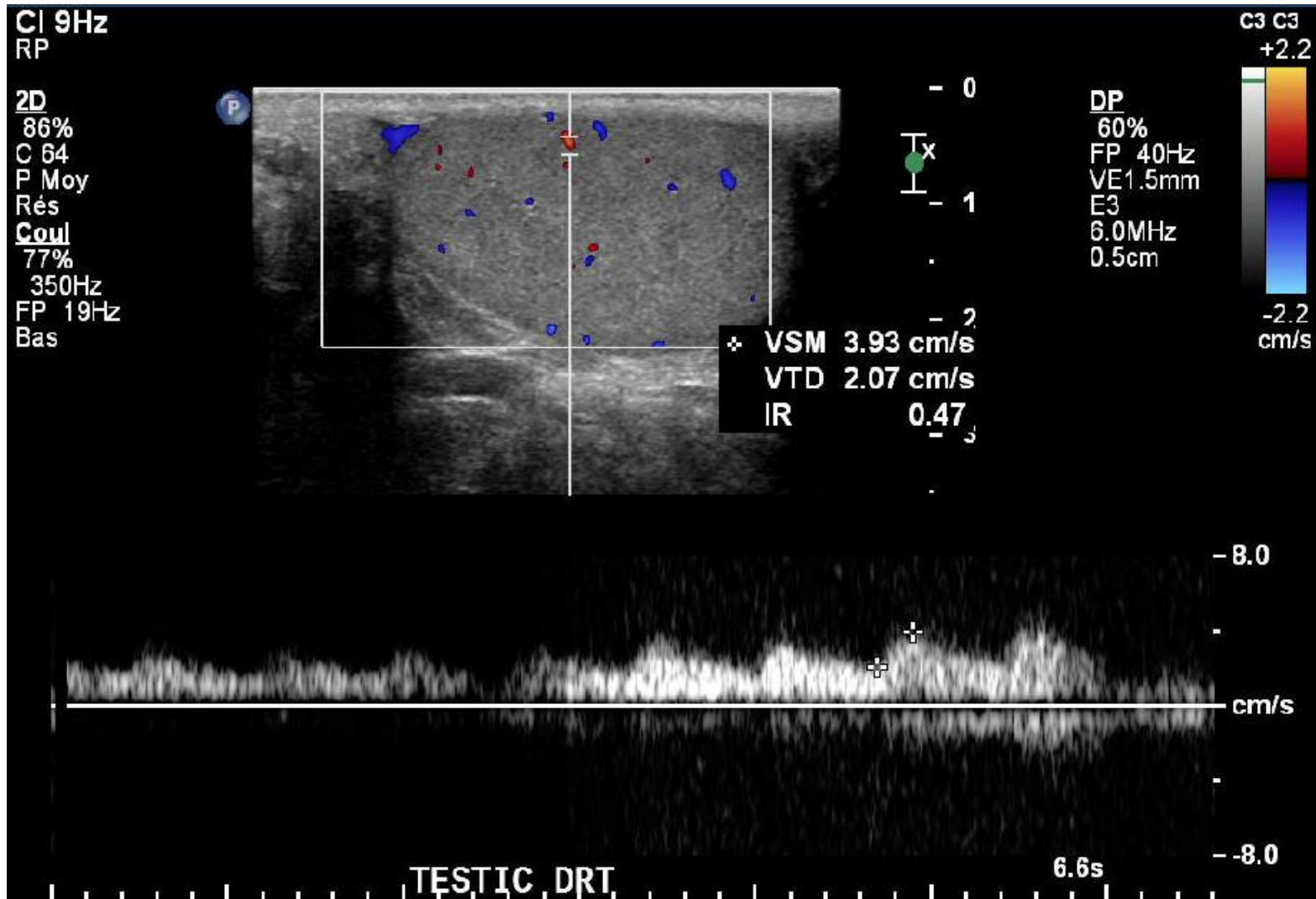
# Scrotum

- tubes séminifères :
  - cellules germinales
  - cellules de soutien
- rete testis
- tête de l'épididyme
- épididyme
- canal déférent
- tunique albuginée :
  - septa fibreux



# Echographie et échographie doppler couleur





Echo doppler couleur pour étudier la vascularisation  
 Signal artériel

# Scrotum

- **US-Doppler avec sonde de haute fréquence (7-10 MHz)**
- IRM (tumeur)
- **testiculaire**
  - tumeur (solide ou kystique)
  - infection (orchite, abcès)
  - trauma
  - torsion
- **extratesticulaire**
  - tumeur (épididyme, tuniques)
  - infection (épididymite)
  - vasculaire (varicocèle)
  - hydrocèle
- **hernie inguino-scrotale**

# Scrotum

- **tumeur testiculaire :**

- hypoéchogène, hétérogène, mixte, calcifications
- limites nettes ou floues
- vascularisation anarchique

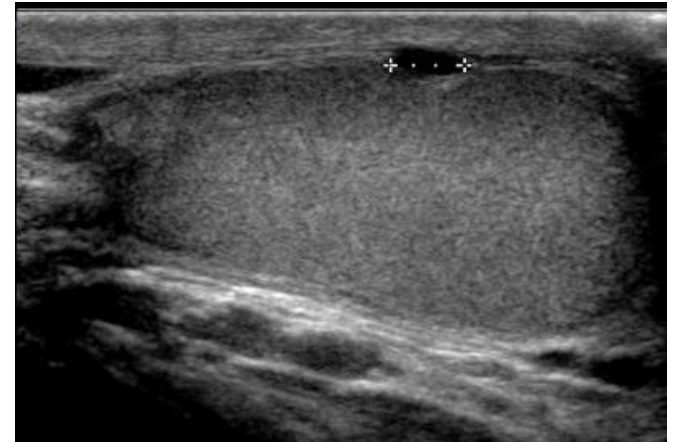**Maligne jusqu'à preuve du contraire**

**Parfois bilatérales, récidivantes**

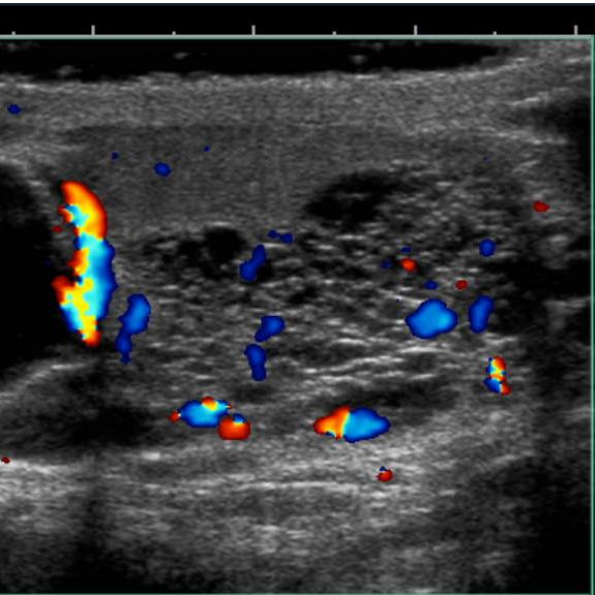
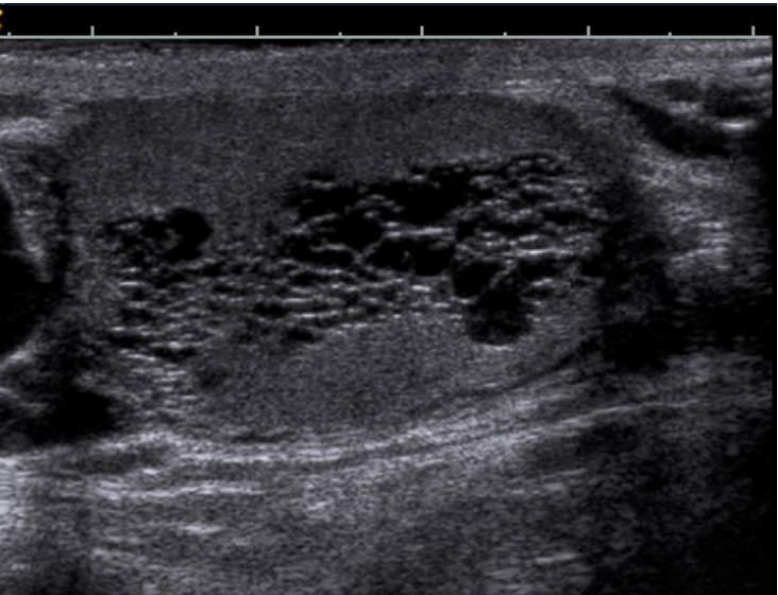métastase (prostate et poumon principalement), lymphome

- **formations kystiques :**

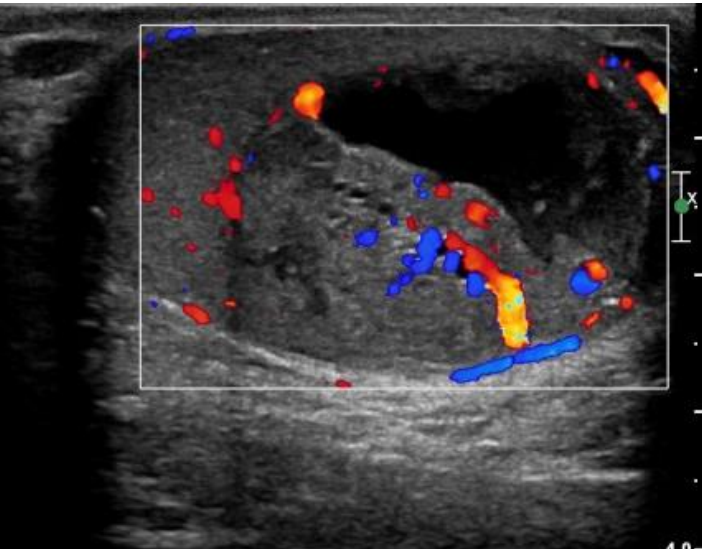
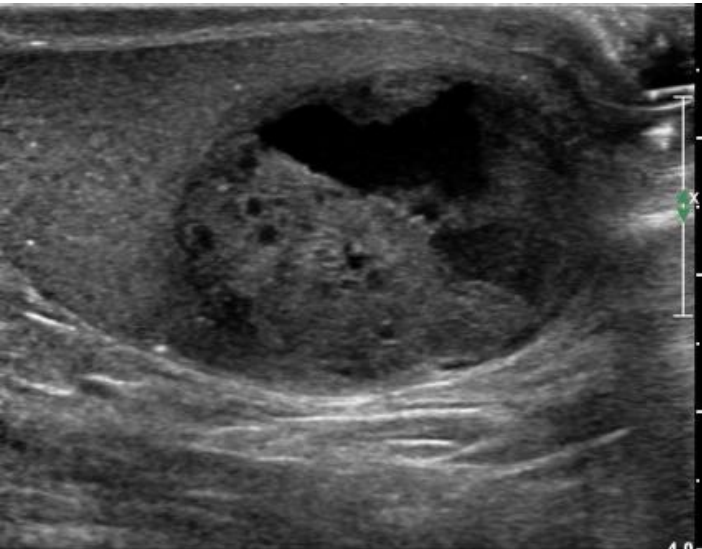
- périphérique (kyste de l'albuginée)
- kyste intratesticulaire solitaire
- hilaire (ectasie tubulaire du rete testis)
- kyste épidermoïde (difficile à distinguer d'une tumeur)



Dilatation du rete testis,  
US sans et  
avec doppler couleur



Tumeur, US sans et  
avec doppler couleur



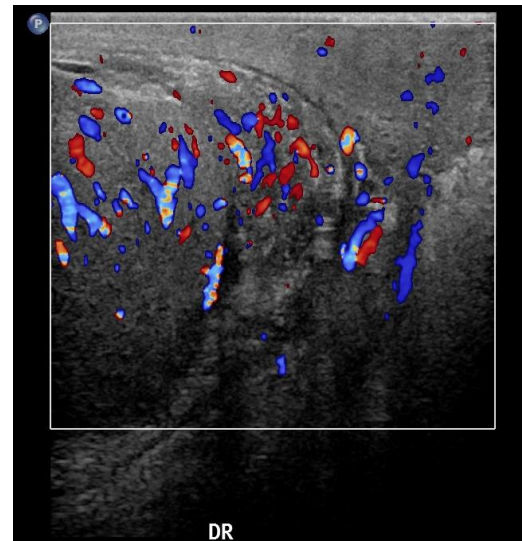
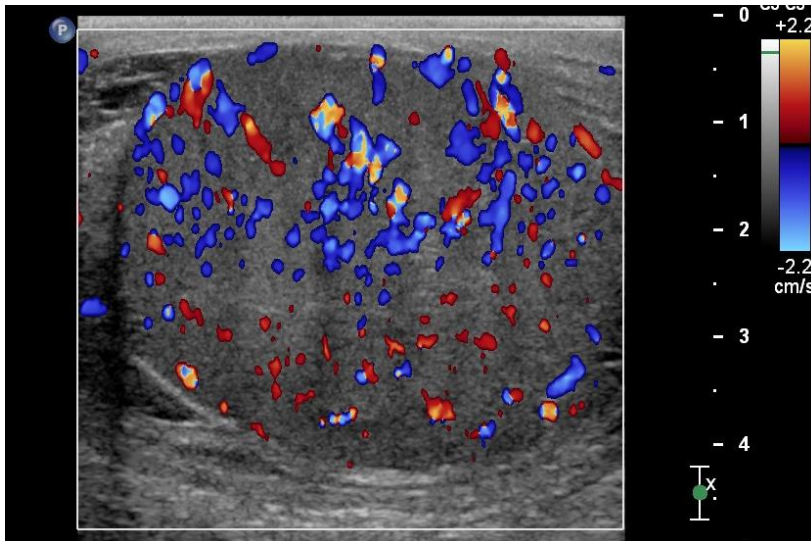
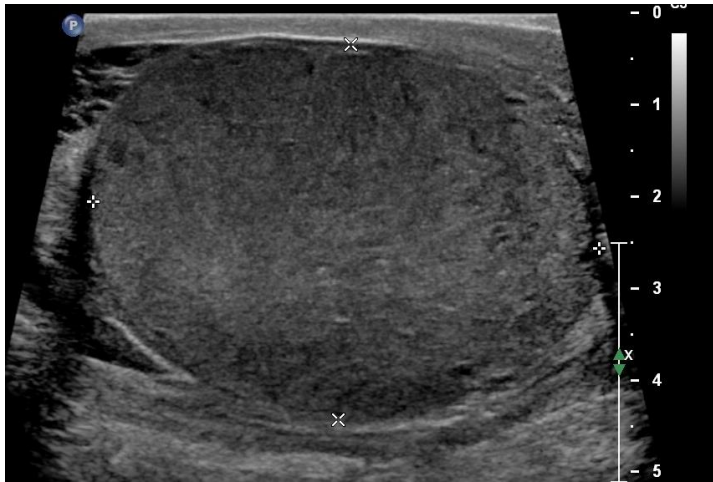
# Scrotum

- épididymite :
  - cause la plus fréquente du scrotum aigu chez l'homme jeune
  - épaissement et élargissement de l'épididyme
  - hypoéchogène et hypervascularisée
  - **débute dans la queue de l'épididyme**
- orchi-épididymite dans 20% des cas
- orchite isolée
  - zone hypo,iso, hyperéchogène et hypervascularisée, focale ou diffuse
  - œdème (obstruction veineuse, infarctus, hémorragie)
  - abcès, pyocèle

**! DD tumeur difficile ! !Contrôle après traitement!**

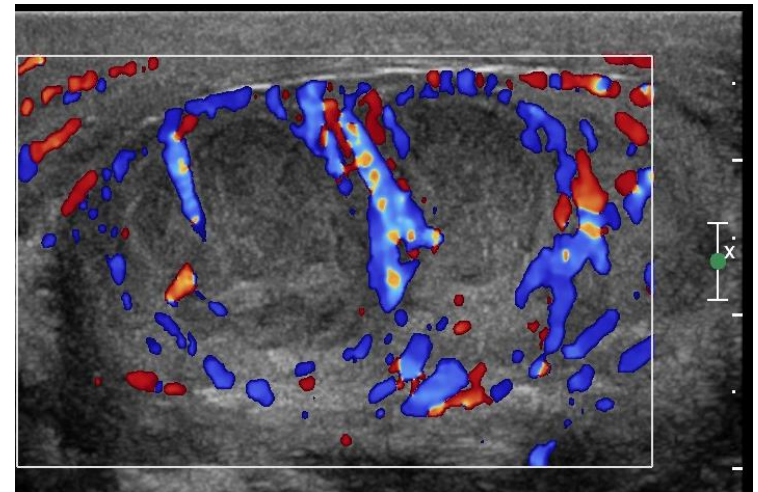
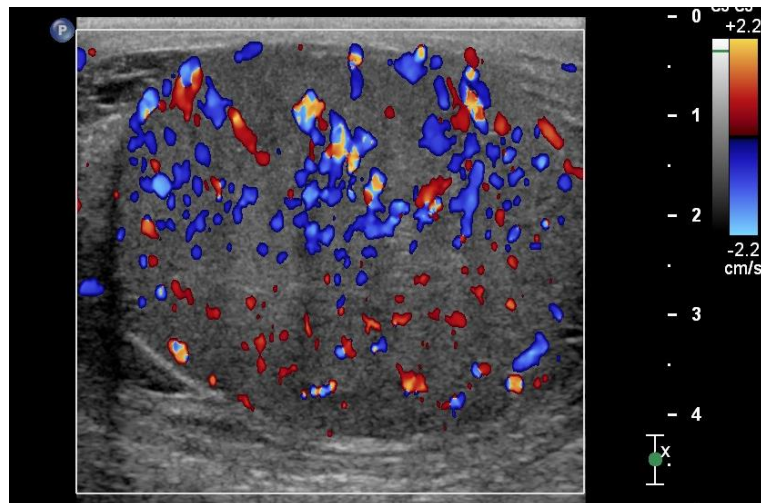
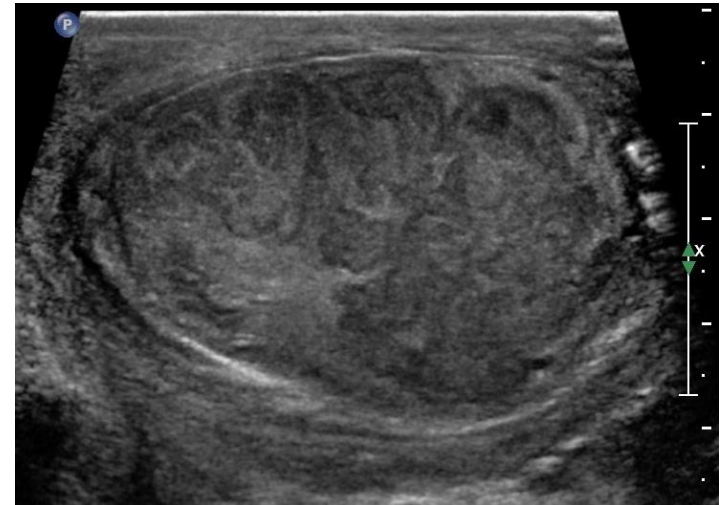
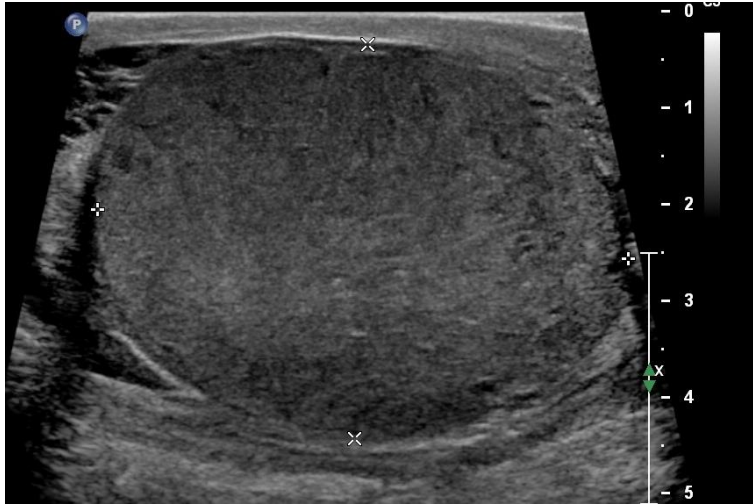


# Orchi-épididymite : tuméfaction et hypervascularisation à l'US doppler



# Orchite : tuméfaction et hypervascularisation à l'US doppler

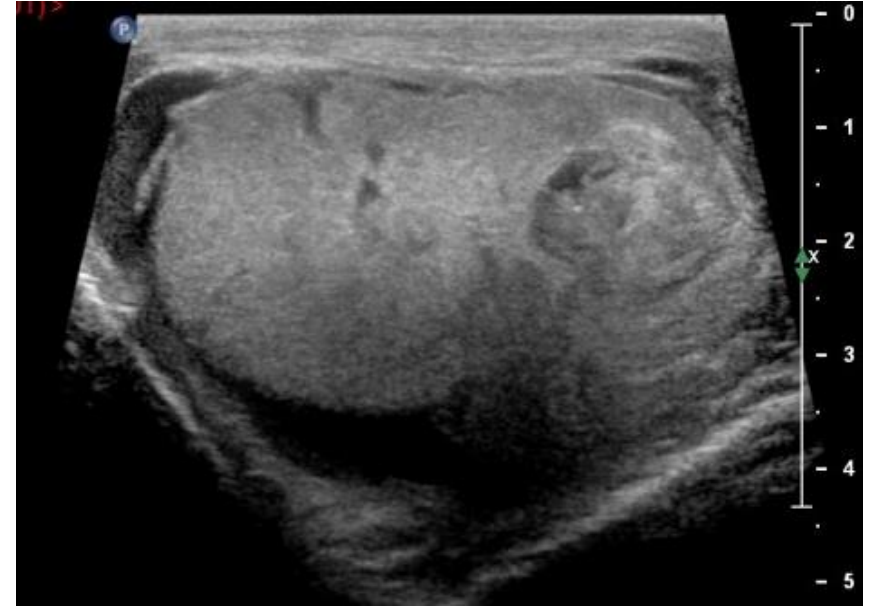
Trois semaines plus tard



Masses non vascularisées : abcès

# Scrotum

- **Trauma**
  - contusion
  - hématome
  - hématoçèle
  - **rupture du testicule (urgence chirurgicale)**
    - interruption de l'albuginée (doppler)
    - contours irréguliers
    - altération de l'échogénicité testiculaire :
      - hémorragie
      - infarctus
    - hématoçèle (33%)
    - trait de fracture (17%)



# Scrotum

- **Torsion (urgence chirurgicale)**

- parfois absence de flux intra-testiculaire au doppler couleur
- apparence normale du testicule dans les premières heures
- hypoéchogène et hétérogène (trop tard)

- **! complète, incomplète, transitoire !**

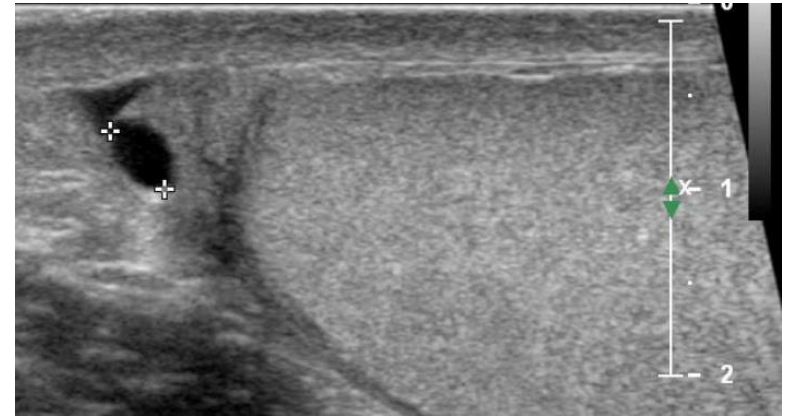
- torsion du cordon spermatique (pas si transitoire)
- élargissement du testicule
- élargissement, hétérogénéité, éventuelle hyperhémie de l'épididyme !épididymite!
- altération du flux au doppler (diminution de la diastole)

- **! présence de flux au doppler n'exclut pas une torsion !**

- **! si suspicion de torsion, appeler l'urologue, US inutile !**

# Scrotum

- épididyme : spermatocele, kyste  
autres tumeurs : rares
- varicocèle :

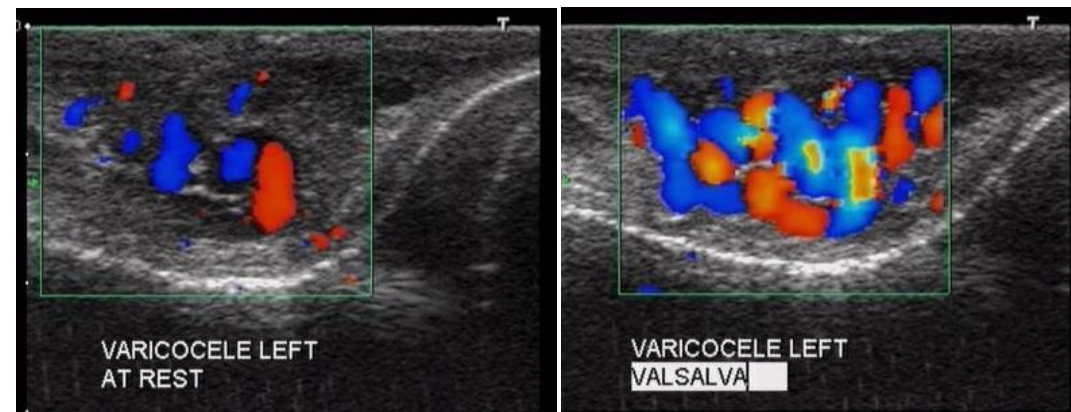


- dilatation des veines du plexus pampiniforme ( $> 2-3 \text{ mm} + 1 \text{ mm}$  en station) en raison d'un reflux dans une veine spermatique

US : aspect du testicule, varicocèle infra-clinique,  
structures hypoéchogènes serpentineuses supérieures et  
latérales au testicule

**en position debout! Valsalva!**

**! Varicocèle incompressible !**



Reflux lors du Valsalva

# Pour finir ....

- Exploration des voies urinaires supérieures :
  - Échographie
  - CT sans ! et avec injection (phase tardive ! 10 min ou Lasix)
  - IRM si CI au CT
- Exploration des voies urinaires inférieures
  - Échographie
  - CT (bilan d'extension tumeur) et IRM si CI au CT
  - Cystographie permictionnelle, urétrographie rétrograde
- Scrotum = US ! sauf torsion = clinique d'abord !
- Prostate = US, US endorectale, IRM (tumeur)